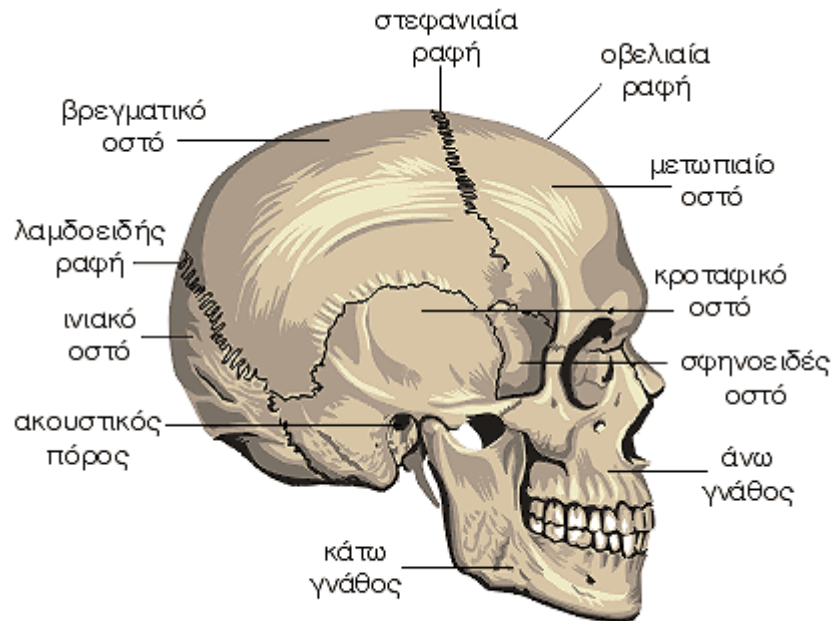


Το Ανθρώπινο Σώμα

Στοιχεία Ανατομίας και Φυσιολογίας



Οστά της Κεφαλής - Εγκεφαλικό Κρανίο



Στοιχεία ανατομίας

Ο σκελετός της κεφαλής ή κρανίο, διαιρείται στο εγκεφαλικό ή κυρίως κρανίο και στο προσωπικό ή σπλαχνικό κρανίο. Τα οστά του εγκεφαλικού κρανίου είναι οκτώ, το μετωπιαίο, το ινιακό, το σφηνοειδές, το ηθμοειδές και το κροταφικό και βρεγματικό, τα οποία είναι διφυή (ένα αριστερά και ένα δεξιά).

ΜΕΤΩΠΙΑΙΟ ΟΣΤΟ

Το μετωπιαίο οστό βρίσκεται στη πρόσθια επιφάνεια του κρανίου, σχηματίζοντας το μέτωπο.

ΒΡΕΓΜΑΤΙΚΟ ΟΣΤΟ

Τα δύο βρεγματικά οστά βρίσκονται στην άνω και την πλάγια επιφάνεια του κρανίου.

ΙΝΙΑΚΟ ΟΣΤΟ

Το ινιακό οστό βρίσκεται στην οπίσθια επιφάνεια του κρανίου.

ΚΡΟΤΑΦΙΚΟ ΟΣΤΟ

Τα δύο κροταφικά οστά βρίσκονται στην πλάγια επιφάνεια του κρανίου. Στο κροταφικό οστό βρίσκεται ο έξω ακουστικός πόρος από όπου ακούμε.

ΣΦΗΝΟΕΙΔΕΣ ΟΣΤΟ

Το σφηνοειδές οστό βρίσκεται στη βάση του εγκεφαλικού κρανίου.

ΗΘΜΟΕΙΔΕΣ ΟΣΤΟ

Το ηθμοειδές οστό είναι ένα μικρό οστό που

βρίσκεται στην οροφή της κοιλότητα της μύτης.

Τα οστά του κρανίου συνδέονται μεταξύ τους σε σημεία που ονομάζονται ραφές του κρανίου.

ΟΒΕΛΙΑΙΑ ΡΑΦΗ

Η οβελιαία ραφή συνδέει τα δύο βρεγματικά οστά μεταξύ τους.

ΣΤΕΦΑΝΙΑΙΑ ΡΑΦΗ

Η στεφανιαία ραφή συνδέει τα δύο βρεγματικά οστά με το μετωπιαίο οστό.

ΛΑΜΔΟΕΙΔΗΣ ΡΑΦΗ

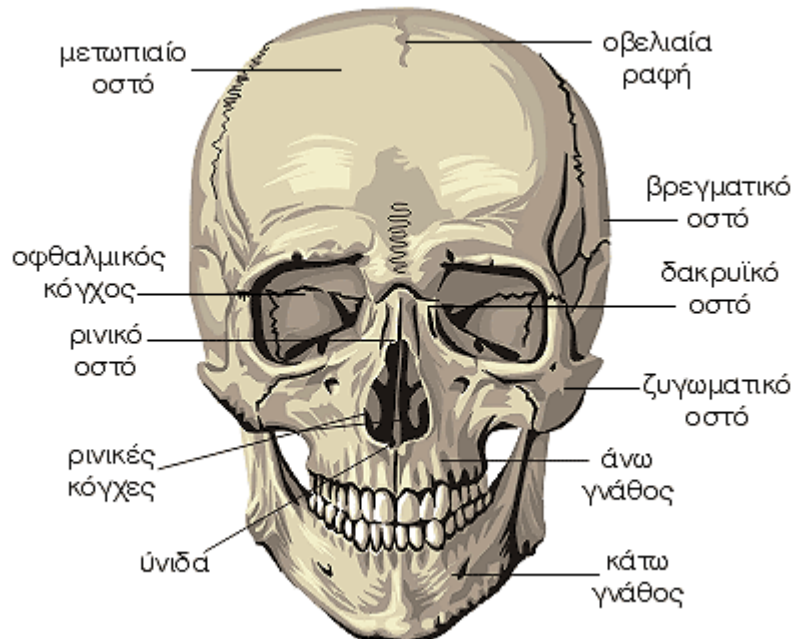
Η λαμδοειδής ραφή συνδέει τα δύο βρεγματικά οστά με το ινιακό οστό.

Στοιχεία φυσιολογίας

Ο κύριος σκοπός των οστών του κρανίου είναι η προστασία του εγκεφάλου από κακώσεις.

Τα οστά του κρανίου αποτελούνται από δύο συμπαγείς πλάκες μεταξύ των οποίων υπάρχει μια λεπτή αραιά περιοχή. Σε ορισμένες περιοχές οι δύο πλάκες απομακρύνονται μεταξύ τους και έτσι δημιουργούνται χώροι με αέρα που λέγονται κόλποι. Όταν κάποιο μικρόβιο αναπτυχθεί μέσα στους κόλπους προκύπτουν φλεγμονές με συνηθέστερη την ιγμορίτιδα.

Οστά της Κεφαλής - Σπλαχνικό Κρανίο



Στοιχεία ανατομίας

Ο σκελετός της κεφαλής ή κρανίο διαιρείται στο εγκεφαλικό ή κυρίως κρανίο και στο προσωπικό ή σπλαχνικό κρανίο. Τα οστά του σπλαχνικού κρανίου είναι δεκατέσσερα, επτά οστά που σχηματίζουν την ρινική κάψα και επτά οστά που σχηματίζουν τις δύο γνάθους (άνω και κάτω). Τα οστά της ρινικής κάψας είναι οι δύο ρινικές κόγχες, τα δύο ρινικά οστά, τα δύο δακρυϊκά οστά και η ύνιδα. Τα οστά των γνάθων είναι οι δύο άνω γνάθοι, τα δύο ζυγωματικά οστά, τα δύο υπερώια οστά και η κάτω γνάθος.

ΡΙΝΙΚΕΣ ΚΟΓΧΕΣ

Οι ρινικές κόγχες βρίσκονται στο εσωτερικό της ρινικής θαλάμης.

ΡΙΝΙΚΟ ΟΣΤΟ

Τα δύο ρινικά οστά βρίσκονται στη ράχη της μύτης και συνδέονται μεταξύ τους.

ΔΑΚΡΥΪΚΟ ΟΣΤΟ

Τα δύο δακρυϊκά οστά βρίσκονται στο εσωτερικό τοίχωμα του οφθαλμικού κόγχου.

ΥΝΙΔΑ

Η ύνιδα συμμετέχει στο σχηματισμό του ρινικού διαφράγματος.

ΑΝΩ ΓΝΑΘΟΣ

Τα δύο οστά της κάθε άνω γνάθου

συμμετέχουν στο σχηματισμό του οφθαλμικού κόγχου, της ρινικής θαλάμης και της κοιλότητας του στόματος.

ΖΥΓΩΜΑΤΙΚΟ ΟΣΤΟ

Τα δύο ζυγωματικά οστά σχηματίζουν τα μήλα του προσώπου.

ΥΠΕΡΩΙΑ ΟΣΤΑ (δεν απεικονίζονται)

Τα υπερώια οστά βρίσκονται στη οροφή της στοματικής κοιλότητας και συμμετέχουν στο σχηματισμό της ρινικής θαλάμης και της κοιλότητας του στόματος.

ΚΑΤΩ ΓΝΑΘΟΣ

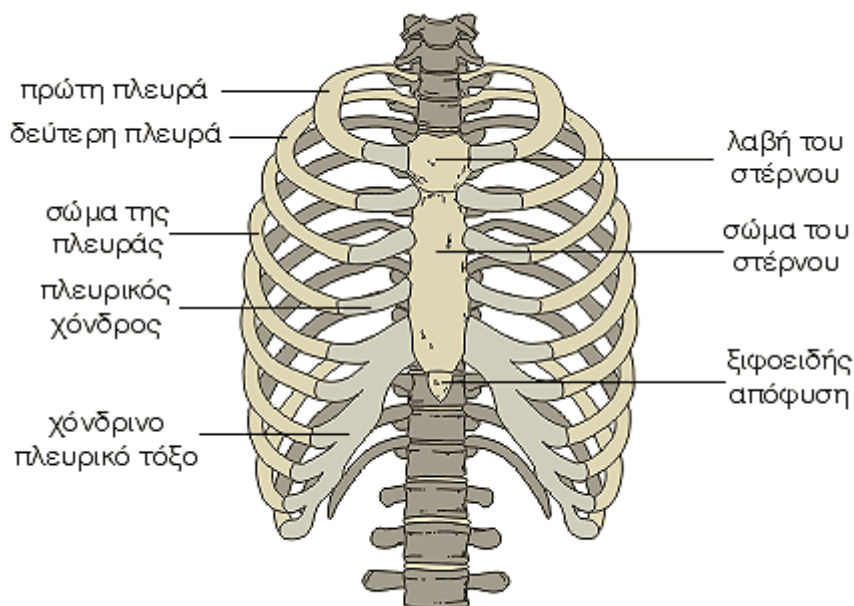
Η κάτω γνάθος είναι το μοναδικό οστό του κρανίου το οποίο εμφανίζει κινητικότητα.

Στοιχεία φυσιολογίας

Ο κύριος σκοπός των οστών του κρανίου είναι η προστασία του εγκεφάλου από κακώσεις.

Τα οστά του κρανίου αποτελούνται από δύο συμπαγείς πλάκες μεταξύ των οποίων υπάρχει μια λεπτή αραιά περιοχή. Σε ορισμένες περιοχές οι δύο πλάκες απομακρύνονται μεταξύ τους και έτσι δημιουργούνται χώροι με αέρα που λέγονται κόλποι. Όταν κάποιο μικρόβιο αναπτυχθεί μέσα στους κόλπους προκύπτουν φλεγμονές με συνηθέστερη την ιγμορίτιδα.

Οστά του Θώρακα



Στοιχεία ανατομίας

Ο σκελετός του θώρακα αποτελείται από τους 12 θωρακικούς σπονδύλους, από το στέρνο και από 12 ζεύγη πλευρών που εκτείνονται από τη σπονδυλική στήλη μέχρι το στέρνο.

ΣΤΕΡΝΟ

Το στέρνο έχει σχήμα ξίφους, βρίσκεται μπροστά και απέναντι από τη θωρακική μοίρα της σπονδυλικής στήλης και αποτελείται από τη λαβή, το σώμα και την ξίφοειδή απόφυση. Στο σημείο της ένωσης της λαβής με το σώμα του στέρνου δημιουργείται η στερνική ή λουδοβίκειος γωνία που ψηλαφάτε εύκολα ως μικρό έπαρμα. Η βάση της λαβής του στέρνου εμφανίζει τη μηννοειδή ή σφαγιτιδική εντομή.

ΠΛΕΥΡΕΣ

Οι πλευρές είναι 12 ζεύγη (δεξιά και αριστερά) και ενώνονται στο ένα τους άκρο με τους 12 θωρακικούς σπονδύλους και στο άλλο τους άκρο άμεσα ή έμμεσα με το στέρνο σχηματίζοντας την θωρακική κοιλότητα, μέσα στην οποία προστατεύονται οι πνεύμονες, η καρδιά και τα μεγάλα αγγεία.

Το πρόσθιο άκρο των επτά πρώτων πλευρών ενώνεται άμεσα με το στέρνο με τους πλευρικούς χόνδρους. Οι πλευρές αυτές ονομάζονται γνήσιες πλευρές.

Το πρόσθιο άκρο της όγδοης, ένατης και δέκατης πλευράς ενώνεται έμμεσα με το στέρνο με το χόνδρινο πλευρικό τόξο. Οι πλευρές αυτές ονομάζονται νόθες πλευρές.

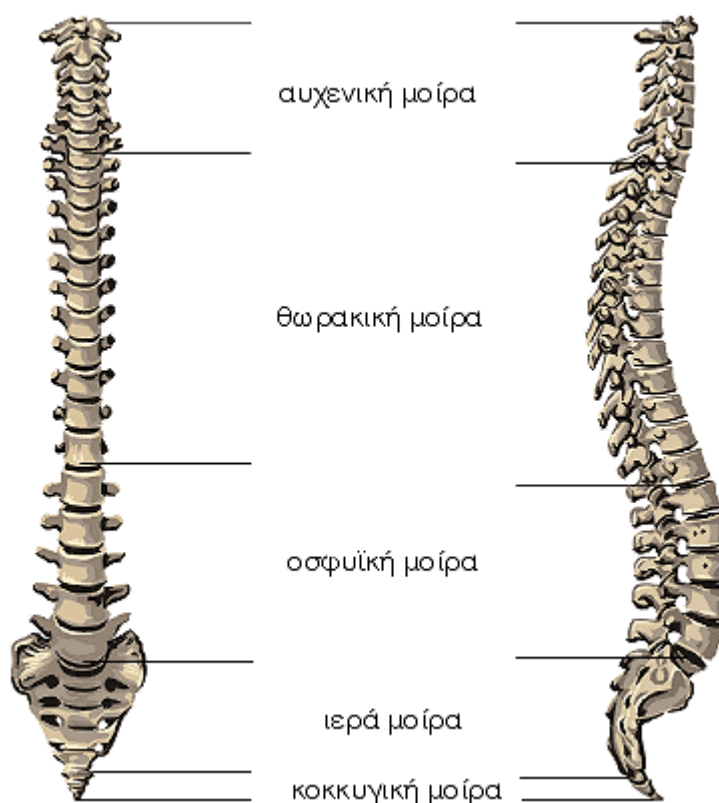
Το πρόσθιο άκρο της ενδέκατης και της δωδέκατης πλευράς καταλήγουν ελεύθερα χωρίς να ενώνεται με το στέρνο. Οι πλευρές αυτές ονομάζονται νόθες ασύντακτες πλευρές.

Στοιχεία φυσιολογίας

Οι κινήσεις του θώρακα κατά την αναπνοή, που οφείλονται στην λειτουργία των αναπνευστικών μυών, πραγματοποιούνται κυρίως στο σημείο που οι πλευρές ενώνονται με τους θωρακικούς σπονδύλους.

Στις αρθρώσεις αυτές κατά την αναπνοή γίνονται κινήσεις των πλευρών και του στέρνου και αυξομειώνεται ανάλογα το μέγεθος του θώρακα. Έτσι, κατά την εισπνοή, οι διαστάσεις του θώρακα αυξάνουν αφ' ενός μεν με την κίνηση των πλευρών και του στέρνου προς τα πάνω, οπότε το στέρνο απομακρύνεται από τη σπονδυλική στήλη, αφ' εταίρου δε με την κίνηση των πλευρών προς τα έξω. Τα αντίθετα συμβαίνουν κατά την εκπνοή.

Σπονδυλική Στήλη



Στοιχεία ανατομίας

Η σπονδυλική στήλη βρίσκεται στο μέσο και πίσω επίπεδο του σώματος, αποτελώντας τον κύριο στηρικτικό σκελετικό άξονα του σώματος.

Εμφανίζει πέντε μοίρες: την αυχενική, τη θωρακική, την οσφυϊκή, την ιερή και την κοκκυγική και κάθε μοίρα αποτελείται από διαφορετικό αριθμό σπονδύλων.

Η σπονδυλική στήλη, όταν την παρατηρούμε από τα πλάγια, εμφανίζει τέσσερα κυρτώματα το αυχενικό, το θωρακικό, το οσφυϊκό και το ιεροκοκκυγικό.

Αποτελείται από τριάντα τρεις έως τριάντα τέσσερις σπονδύλους, που βρίσκονται ο ένας πάνω από τον άλλο και χωρίζονται μεταξύ τους με τους μέσο-σπονδυλίου δίσκους.

Οι σπόνδυλοι ανάλογα με την μοίρα της σπονδυλικής στήλης διακρίνονται σε επτά αυχενικούς, δώδεκα θωρακικούς, πέντε οσφυϊκούς, πέντε ιερούς και τέσσερις έως πέντε κοκκυγικούς.

Οι αυχενικοί, οι θωρακικοί και οι οσφυϊκοί σπόνδυλοι ονομάζονται γνήσιοι σπόνδυλοι, ενώ

οι ιεροί και οι κοκκυγικοί σπόνδυλοι ενώνονται μεταξύ τους και αποτελούν ενιαία οστά, το ιερό οστό και τον κόκκυγα αντίστοιχα, και ονομάζονται νόθοι σπόνδυλοι.

Στοιχεία φυσιολογίας

Η σπονδυλική στήλη, όταν την παρατηρούμε από τα πλάγια, εμφανίζει τέσσερα κυρτώματα το αυχενικό, το θωρακικό, το οσφυϊκό και το ιεροκοκκυγικό.

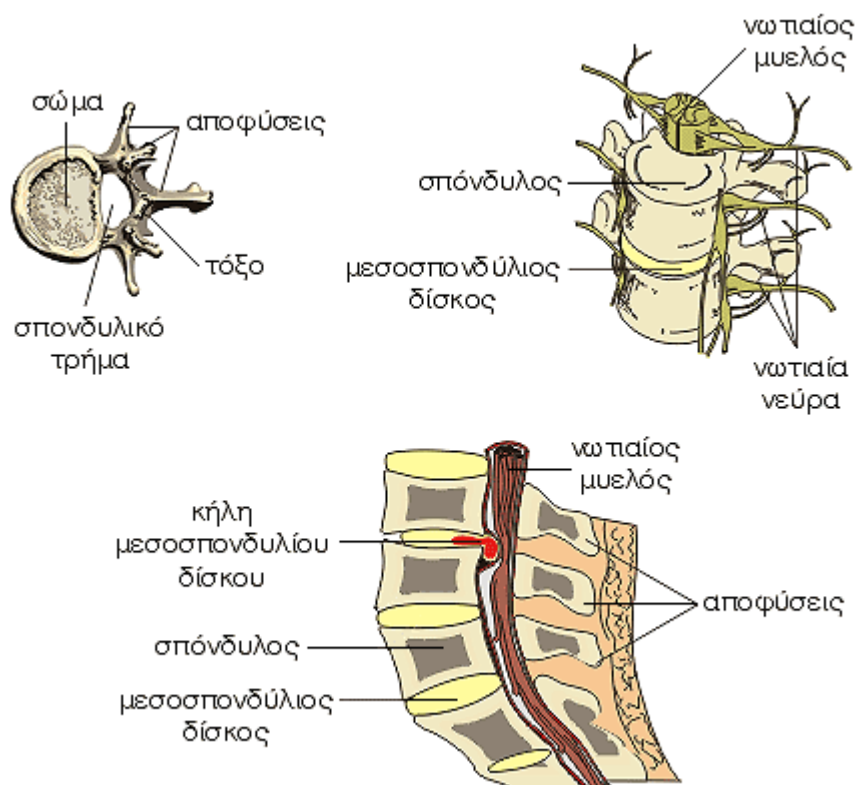
Υπερβολική ανάπτυξη του θωρακικού κυρτώματος αποτελεί την κύφωση, ενώ υπερβολική ανάπτυξη του οσφυϊκού κυρτώματος αποτελεί την λόρδωση.

Πρόσκαιρη λόρδωση παρατηρείται στις εγκύους κατά τους τελευταίους μήνες της κύησης.

Προς το τέλος της παιδικής ηλικίας και προς την αρχή της εφηβείας η σπονδυλική στήλη, όταν την παρατηρούμε από μπροστά, εμφανίζει τρία πλάγια κυρτώματα: το αυχενικό, το θωρακικό και το οσφυϊκό.

Υπέμετρη ανάπτυξη των κυρτωμάτων αυτών, ιδιαίτερα του θωρακικού, αποτελεί την σκολίωση.

Σπονδυλική Στήλη - Σπόνδυλοι



Στοιχεία ανατομίας

Η σπονδυλική στήλη αποτελείται από τριάντα τρεις έως τριάντα τέσσερις σπονδύλους, που βρίσκονται ο ένας πάνω από τον άλλο και χωρίζονται μεταξύ τους με τους μεσοσπονδύλιους δίσκους.

Κάθε γνήσιος σπόνδυλος εμφανίζει το σώμα, το τόξο, τις αποφύσεις και το σπονδυλικό τρήμα.

Τα σώματα των σπονδύλων βρίσκονται το ένα πάνω από το άλλο και μεταξύ τους παρεμβάλλεται ο μεσοσπονδύλιος δίσκος, ενώ μεταξύ των σπονδύλων υπάρχουν τα μεσοσπονδύλια τρήματα από όπου περνούν τα νωτιαία νεύρα.

Το σπονδυλικό τόξο βρίσκεται πίσω από το σώμα και μεταξύ τους δημιουργείται το σπονδυλικό τρήμα.

Τα σπονδυλικά τρήματα των σπονδύλων δημιουργούν τον σπονδυλικό σωλήνα μέσα

στον οποίο βρίσκεται προστατευμένος ο νωτιαίος μυελός.

Στοιχεία φυσιολογίας

Τα σώματα των σπονδύλων βρίσκονται το ένα πάνω από το άλλο και μεταξύ τους παρεμβάλλεται ο μεσοσπονδύλιος δίσκος.

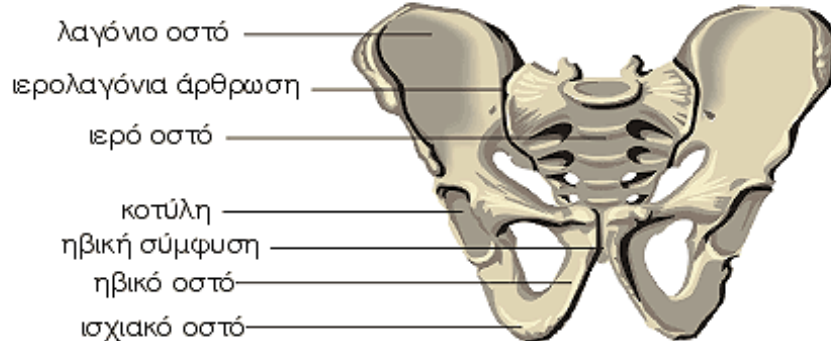
Κάθε μεσοσπονδύλιος δίσκος αποτελείται εξωτερικά από τον ινώδη δακτύλιο και εσωτερικά από τον ηηκτοειδή πυρήνα.

Υπερβολική πίεση του μεσοσπονδύλιου δίσκου μπορεί να προκαλέσει ρήξη του ινώδους δακτυλίου και προβολή του ηηκτοειδούς πυρήνα που ονομάζεται κήλη του μεσοσπονδύλιου δίσκου.

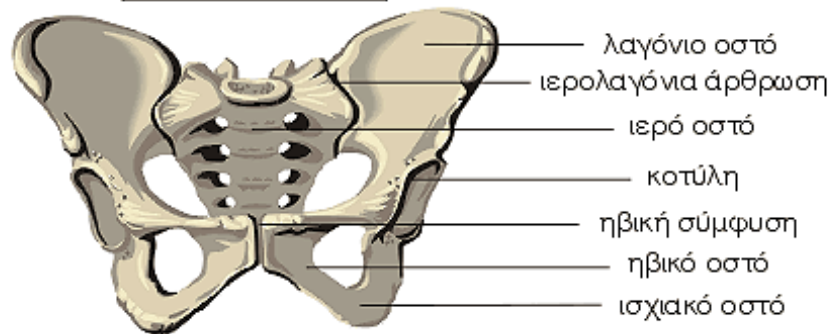
Η κήλη αυτή συχνά προβάλλει μέσα στο σπονδυλικό σωλήνα και προκαλεί οσφυαλγία ή ισχιαλγία από την πίεση των νωτιαίων νεύρων ή του νωτιαίου μυελού.

Οστά της Πύελου (Λεκάνης)

ΑΝΔΡΙΚΗ ΛΕΚΑΝΗ



ΓΥΝΑΙΚΕΙΑ ΛΕΚΑΝΗ



Στοιχεία ανατομίας

Η πύελος ή λεκάνη σχηματίζεται από τα δύο ανώνυμα οστά που συνδέονται μπροστά στην ηβική σύμφυση και πίσω με το ιερό οστό.

ΙΕΡΟ ΟΣΤΟ

Οι ιεροί σπόνδυλοι ενώνονται μεταξύ τους και αποτελούν ένα ενιαίο οστό το ιερό οστό.

ΑΝΩΝΥΜΟ ΟΣΤΟ

Κάθε ανώνυμο οστό αποτελείται από τρία επί μέρους οστά το λαγόνιο, το ηβικό και το ισχιακό.

Τα δύο ανώνυμα οστά συνδέονται μεταξύ τους μπροστά στην ηβική σύμφυση και πίσω με το ιερό οστό σχηματίζοντας την πύελο ή λεκάνη.

ΚΟΤΥΛΗ

Είναι το σημείο όπου πραγματοποιείται η

σύνδεση της πύελου με το μηριαίο οστό σχηματίζοντας την άρθρωση του ισχίου.

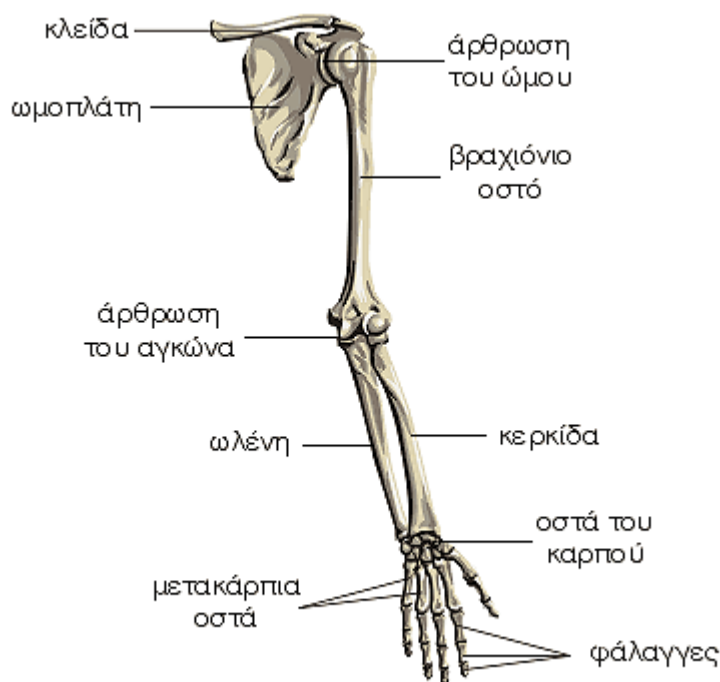
Στοιχεία φυσιολογίας

Η ιερολαγόνια άρθρωση αποτελεί την πιο πολύπλοκη άρθρωση του ανθρώπινου σώματος η οποία διαθέτει πολύ μεγάλη σταθερότητα σε βάρος της κινητικότητας, πράγμα απαραίτητο για την βάδιση και την όρθια στάση.

Το σχήμα και οι διαστάσεις της πύελου διαφέρουν ανάμεσα στους άνδρες και στις γυναίκες.

Το σχήμα και οι διαστάσεις της γυναικείας πύελου έχουν μεγάλη σημασία στη μαιευτική, επειδή η πύελος αποτελεί τον οστέινο σωλήνα από όπου διέρχεται το έμβρυο κατά τον τοκετό.

Οστά του Άνω Άκρου



Στοιχεία ανατομίας

Ο σκελετός του άνω άκρου αποτελείται από την ωμοπλάτη, την κλειδα, το βραχιόνιο οστό, την κερκίδα, την ωλένη, τα οστά του καρπού, τα μετακάρπια οστά και τις φάλαγγες των δακτύλων.

ΩΜΟΠΛΑΤΗ

Η ωμοπλάτη είναι ένα πλατύ και λεπτό οστό τριγωνικού σχήματος που βρίσκεται πίσω από την οπίσθια επιφάνεια του θωρακικού τοιχώματος και εκτείνεται από την δεύτερη μέχρι την έβδομη πλευρά.

Στην έξω γωνία της ωμοπλάτης βρίσκεται η ωμογλήνη, με την οποία η ωμοπλάτη ενώνεται με το βραχιόνιο οστό.

ΚΛΕΙΔΑ

Η κλειδα είναι ένα επιμηκυσμένο οστό που έχει σχήμα S και βρίσκεται πάνω από την πρώτη πλευρά.

Η κλειδα στο ένα της άκρο συνδέεται με το στέρνο και στο άλλο της άκρο συνδέεται με την ωμοπλάτη.

ΒΡΑΧΙΟΝΙΟ ΟΣΤΟ

Το βραχιόνιο οστό εμφανίζει τρία μέρη: το μέσον ή σώμα, το άνω άκρο και το κάτω άκρο.

Το άνω άκρο εμφανίζει την κεφαλή του

βραχιονίου οστού και συνδέεται με την ωμοπλάτη σχηματίζοντας την άρθρωση του ώμου.

Το σώμα του βραχιονίου οστού έχει σχήμα κυλινδρικό προς τα πάνω και σχήμα πρίσματος προς τα κάτω.

Το κάτω άκρο του βραχιονίου οστού εμφανίζει δύο αρθρικές επιφάνειες την τροχιλία προς τα μέσα και τον κόνδυλο προς τα έξω που συνδέονται με την ωλένη και την κερκίδα αντίστοιχα σχηματίζοντας την άρθρωση του αγκώνα.

ΩΛΕΝΗ

Η ωλένη εμφανίζει τρία μέρη: το σώμα, το άνω άκρο και το κάτω άκρο.

Το άνω άκρο της ωλένης συνδέεται με το βραχιόνιο οστό και με την κεφαλή της κερκίδας συμμετέχοντας στον σχηματισμό της άρθρωσης του αγκώνα.

Το σώμα της ωλένης έχει σχήμα πρίσματος προς τα πάνω και σχήμα κυλίνδρου προς τα κάτω.

Το κάτω άκρο της ωλένης καταλήγει στην κεφαλή της ωλένης η οποία συνδέεται με τα οστά του καρπού και την κερκίδα

συμμετέχοντας στον σχηματισμό της άρθρωσης του καρπού.

ΚΕΡΚΙΔΑ

Η κερκίδα έχει μικρότερο μήκος από την ωλένη και εμφανίζει τρία μέρη: το σώμα, το άνω άκρο και το κάτω άκρο.

Το άνω άκρο της κερκίδας εμφανίζει την κεφαλή της κερκίδας η οποία συνδέεται με το βραχιόνιο οστό και την ωλένη συμμετέχοντας στον σχηματισμό της άρθρωσης του αγκώνα.

Το σώμα της κερκίδας εμφανίζει σχήμα πρίσματος.

Το κάτω άκρο της κερκίδας συνδέεται με τα οστά του καρπού και την ωλένη συμμετέχοντας στον σχηματισμό της

άρθρωσης του καρπού.

ΟΣΤΑ ΤΟΥ ΚΑΡΠΟΥ

Τα οστά του καρπού είναι το σκαφοειδές, το μηννοειδές, το πυραμοειδές, το πισοειδές, το μείζον πολύγωνο, το έλασσον πολύγωνο, το κεφαλωτό και το αγκιστρωτό και βρίσκονται σε δύο σειρές.

ΜΕΤΑΚΑΡΠΙΑ ΟΣΤΑ

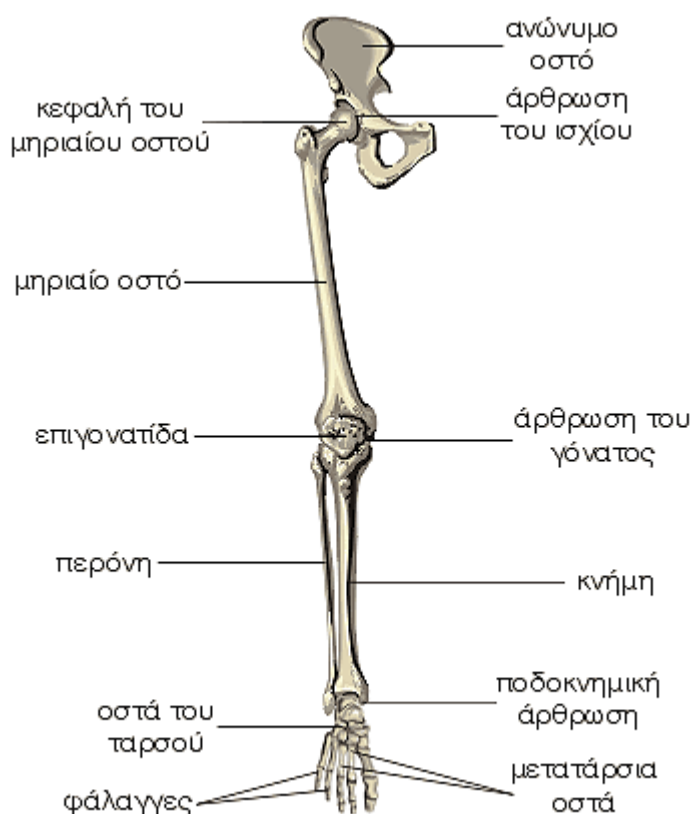
Τα μετακάρπια οστά είναι πέντε και αντιστοιχούν ένα οστό σε κάθε δάχτυλο.

ΦΑΛΑΓΓΕΣ

Κάθε δάχτυλο έχει τρεις φάλαγγες ακτός από τον αντίχειρα που έχει δύο.

Οι φάλαγγες ονομάζονται από πάνω προς τα κάτω πρώτη, δεύτερη ή μέση και τρίτη ή ονυχοφόρος.

Οστά του Κάτω Άκρου



Στοιχεία ανατομίας

Ο σκελετός των κάτω άκρων αποτελείται από τα δύο ανώνυμα οστά, το μηριαίο οστό, την επιγονατίδα, την κνήμη, την περόνη, τα οστά του τάρσους, τα μετατάρσια και τις φάλαγγες.

ΜΗΡΙΑΙΟ ΟΣΤΟ

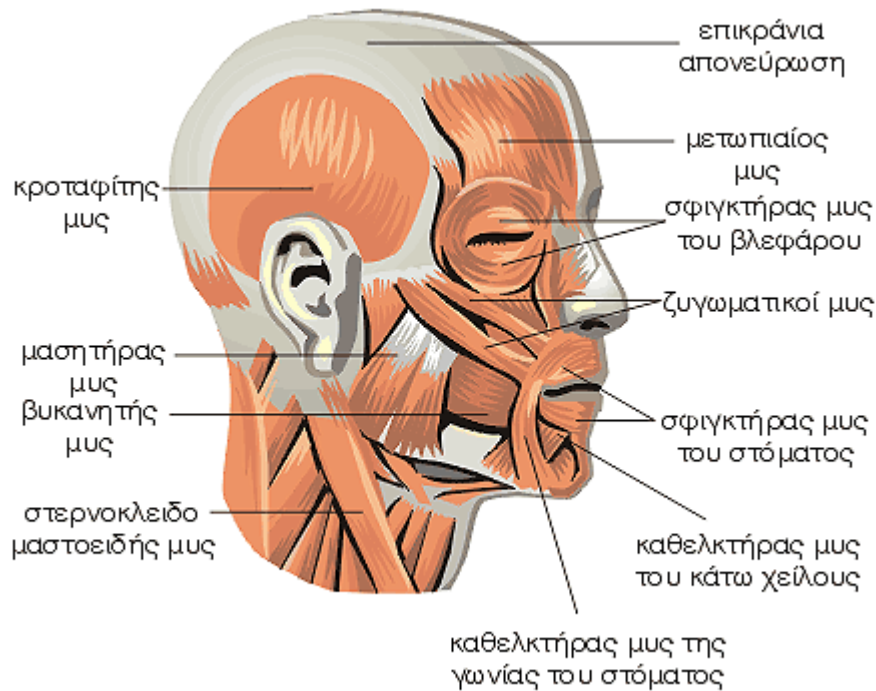
Το μηριαίο οστό είναι το ισχυρότερο και το μεγαλύτερο οστό του σώματος και από το

μήκος του εξαρτάται το ύψος του ανθρώπου. Η φορά του μηριαίου οστού είναι λοξή από τα πάνω και έξω προς τα κάτω και μέσα.

Το μηριαίο οστό εμφανίζει τρία μέρη: το σώμα, το άνω άκρο και το κάτω άκρο.

Το άνω άκρο εμφανίζει την κεφαλή του μηριαίου οστού και συνδέεται με την κοτύλη σχηματίζοντας την άρθρωση του ισχίου.

Μυς της Κεφαλής και του Προσώπου



Στοιχεία ανατομίας

Οι μυς της κεφαλής διακρίνονται σε δερματικούς ή μιμικούς και σε μασητήριους μυς. Οι δερματικοί μυς κινούν το δέρμα στο οποίο προσφύονται και μεταβάλλουν την έκφραση του προσώπου, και για αυτό το λόγο ονομάζονται μιμικοί, εκφράζοντας τα συναισθήματα. Οι μασητήριοι μυς καταφύονται στην κάτω γνάθο και την κινούν, όπως κατά τη μάσηση.

ΕΠΙΚΡΑΝΙΑ ΑΠΟΝΕΥΡΩΣΗ

Η επικράνια απονεύρωση συνδέει τους δύο μετωπιαίους μυς μπροστά, με τους δύο ινιακούς μυς πίσω. Στα πλάγια καταφύεται, δεξιά και αριστερά, στην κροταφική περιτονία. Συνδέεται στερεά με το υπερκείμενο δέρμα έτσι ώστε σε τραυματισμό του τριχωτού της κεφαλής, τα χείλη του τραύματος δεν απομακρύνονται το ένα από το άλλο. Όταν το τραύμα περιλαμβάνει και την επικράνια απονεύρωση τα χείλη του τραύματος απομακρύνονται.

ΜΕΤΩΠΙΑΙΟΣ ΜΥΣ

Ο μετωπιαίος μυς εκφύεται από δέρμα του φρυδιού και του μεσόφρουου και καταφύεται στο πρόσθιο χείλος της επικράνιας απονεύρωσης. Με τη ενέργειά του ανασηκώνονται τα φρύδια και ρυτιδώνεται το δέρμα του μετώπου.

ΚΡΟΤΑΦΙΤΗΣ ΜΥΣ

Ο κροταφίτης μυς εκφύεται από την κροταφική χώρα και από την κροταφική περιτονία και καταφύεται στην κάτω γνάθο. Με τη ενέργειά του προκαλείται κλείσιμο της κάτω γνάθου.

ΜΑΣΗΤΗΡΑΣ ΜΥΣ

Ο μασητήρας μυς είναι ένας παχύς μυς με τετράπλευρο σχήμα που βρίσκεται στην έξω επιφάνεια της κάτω γνάθου. Εκφύεται από το ζυγωματικό τόξο και καταφύεται στην έξω επιφάνεια της κάτω γνάθου. Με τη ενέργειά του, φέρνει προς τα πάνω την κάτω γνάθο και συμπλησιάζει τα δόντια μέχρι να έλθουν σε επαφή.

ΒΥΚΑΝΗΤΗΣ ΜΥΣ

Ο βυκανητής μυς αποτελεί δεξιά και αριστερά το μυϊκό υπόστρωμα της κάθε παρειάς (μάγουλο) και καλύπτει το κενό μεταξύ άνω και κάτω γνάθου. Εκφύεται από την άνω και την κάτω γνάθο και οι μυϊκές του ίνες φέρονται προς την σύστοιχη γωνία του στόματος, όπου χιάζονται και φέρονται οι άνω ίνες στο κάτω χείλος και οι κάτω ίνες στο άνω χείλος.

Ο βυκανητής μυς προωθεί το περιεχόμενο του προστομίου και το σάλιο στην κυρίως κοιλότητα του στόματος, συμβάλλει στην προώθηση του περιεχομένου του στόματος προς το φάρυγγα και διώχνει προς τα έξω τον αέρα του στόματος, όπως στο φύσημα ή

σάλπιγμα.

ΣΦΙΓΚΤΗΡΑΣ ΜΥΣ ΤΟΥ ΒΛΕΦΑΡΟΥ

Ο σφιγκτήρας μυς του βλεφάρου περιβάλλει τη βλεφαρική σχισμή, κλείνει τα βλέφαρα και συμβάλλει στην απομάκρυνση των δακρύων. Σε παράλυση του, η βλεφαρική σχισμή παραμένει μισάνοιχτη, κατάσταση που ονομάζεται λαγόφθαλμος.

ΖΥΓΩΜΑΤΙΚΟΣ ΜΥΣ

Ο ζυγωματικός μυς εκφύεται από το ζυγωματικό οστό και καταφύεται στη σύστοιχη γωνία του στόματος. Με τη ενέργειά του, φέρνει τη γωνία του στόματος προς τα πάνω και έξω, όπως στο γέλιο.

ΓΕΛΑΣΤΗΡΙΟΣ ΜΥΣ

Ο γελαστήριος μυς εκφύεται από την παρωτιδομασητήρια περιτονία και καταφύεται στη σύστοιχη γωνία του στόματος. Με τη ενέργειά του, φέρνει τη γωνία του στόματος προς τα έξω, όπως στο χαμόγελο.

ΣΦΙΓΚΤΗΡΑΣ - ΔΙΑΣΤΟΛΕΑΣ ΤΟΥ ΣΤΟΜΑΤΟΣ

Γύρω από το στόμα υπάρχουν αρκετοί μυς. Με τη διάταξη και την κατάφυση των μυών γύρω από το στόμα, δημιουργούνται μυϊκές δέσμες που στο σύνολό τους αποτελούν το σφιγκτήρα και τον διαστολέα του στόματος.

Οι μυϊκές δέσμες του σφιγκτήρα του στόματος βρίσκονται κυκλικά γύρω από το στόμα και το κλείνουν, ενώ οι μυϊκές δέσμες του διαστολέα του στόματος βρίσκονται ακτινοειδώς και απομακρύνουν τα χείλη μεταξύ τους.

ΚΑΘΕΛΚΤΗΡΑΣ ΜΥΣ ΤΟΥ ΚΑΤΩ ΧΕΙΛΟΥΣ

Ο καθελκτήρας μυς του κάτω χείλους βρίσκεται στα πλάγια της γενειακής χώρας, κάτω από τη γωνία του στόματος και το κάτω χείλος.

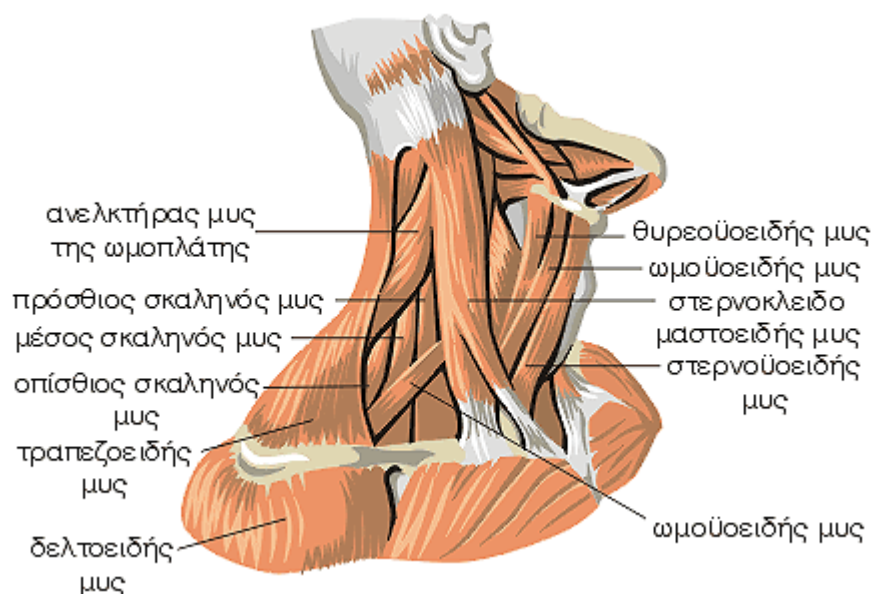
Με τη ενέργειά του, φέρνει το κάτω χείλος προς τα κάτω, όπως στον τρόμο.

ΚΑΘΕΛΚΤΗΡΑΣ ΜΥΣ ΤΗΣ ΓΩΝΙΑΣ ΤΟΥ ΣΤΟΜΑΤΟΣ

Ο καθελκτήρας μυς της γωνίας του στόματος βρίσκεται στα πλάγια της γενειακής χώρας, κάτω από τη γωνία του στόματος.

Με τη ενέργειά του, φέρνει τη γωνία του στόματος προς τα κάτω, όπως στη λύπη.

Μυς του Τραχήλου



Στοιχεία ανατομίας

Ο λαιμός του ανθρώπου διακρίνεται στον τράχηλο, που βρίσκεται μπροστά και στον αυχένα, που βρίσκεται πίσω. Οι μυς του τραχήλου διακρίνονται σε πρόσθιους, πλάγιους, προσθιοπλάγιους και οπίσθιους ή παρασπονδυλικούς μυς.

ΘΥΡΕΟΪΟΕΙΔΗΣ ΜΥΣ

Ο θυρεοϋοειδής μυς εκφύεται από τον θυρεοειδή χόνδρο του λάρυγγα και καταφύεται στο υοειδές οστό. Με την ενέργειά του έλκει το υοειδές οστό προς τα κάτω.

ΩΜΟΪΟΕΙΔΗΣ ΜΥΣ

Ο ωμοϋοειδής μυς εκφύεται από την ωμοπλάτη και καταφύεται στο υοειδές οστό. Με την ενέργεια του έλκει το υοειδές οστό προς τα κάτω και βοηθά τη ροή του αίματος μέσα στη σφαγίτιδα φλέβα.

ΣΤΕΡΝΟΪΟΕΙΔΗΣ ΜΥΣ

Ο στερνοϋοειδής μυς εκφύεται από τη λαβή του στέρνου και την κλείδα και καταφύεται στο υοειδές οστό.

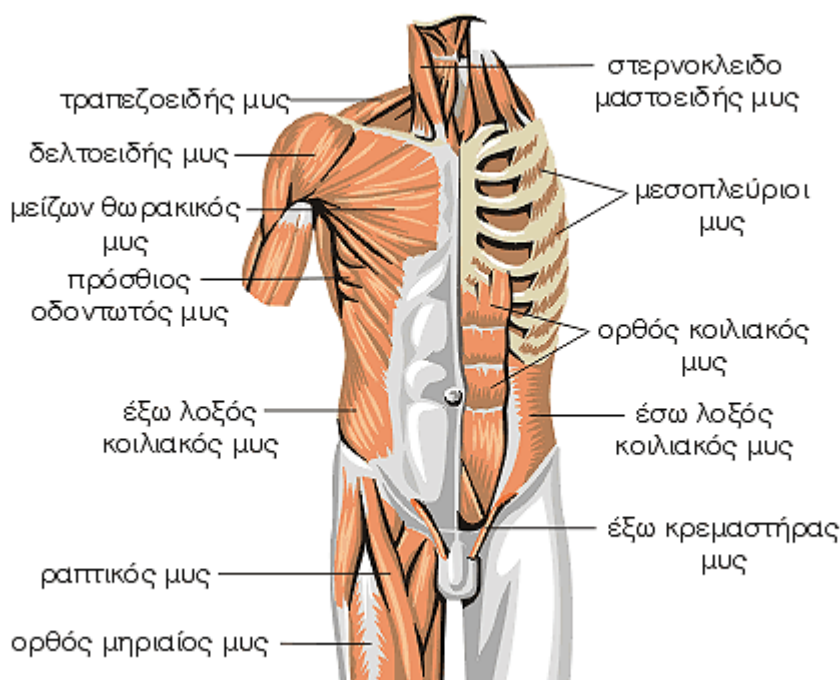
ΣΤΕΡΝΟΚΛΕΙΔΟΜΑΣΤΟΕΙΔΗΣ ΜΥΣ

Ο στερνοκλειδομαστοειδής μυς εκφύεται από το στέρνο και την κλείδα και καταφύεται στην μαστοειδή απόφυση. Με την ενέργειά του προκαλεί στροφή του προσώπου προς την αντίθετη πλευρά. Με την ενέργεια των δύο στερνοκλειδομαστοειδών μυών, δεξιά και αριστερά, προκαλείται έκταση της κεφαλής.

ΣΚΑΛΗΝΟΙ ΜΥΣ

Οι σκαληνοί μυς διακρίνονται σε πρόσθιο, μέσο και οπίσθιο. Βρίσκονται στο πλάγιο τμήμα του τραχήλου και στα πλάγια της σπονδυλικής στήλης, αποτελώντας το έδαφος του υπερκλειδίου βόθρου.

Μυς του Κορμού



Στοιχεία ανατομίας

Οι μυς του κορμού διακρίνονται στους μυς του θώρακα και τους μυς της κοιλιάς.

Οι μυς του θώρακα διακρίνονται σε αυτόχθονες, με σπουδαιότερους τους μεσοπλευρίους μυς και ετερόχθονες, με σπουδαιότερους τον μείζονα θωρακικό μυ και τον πρόσθιο οδοντωτό μυ.

Οι μυς της κοιλιάς διακρίνονται σε πρόσθιους, πλάγιους και οπίσθιους.

ΜΕΣΟΠΛΕΥΡΙΟΙ ΜΥΣ

Οι μεσοπλευριοί μυς καλύπτουν το κενό που υπάρχει ανάμεσα στις πλευρές.

Με την ενέργειά τους βοηθούν στη θωρακική αναπνοή.

ΜΕΙΖΩΝ ΘΩΡΑΚΙΚΟΣ ΜΥΣ

Ο μείζων θωρακικός μυς είναι ένας ισχυρός μυς, που εκφύεται από την κλείδα, το στήρνο και τη θήκη του ορθού κοιλιακού μυός και καταφύεται στο βραχιόνιο οστό.

Με την ενέργειά του φέρνει το βραχίονα μπροστά και έλκει το βραχίονα προς τον κορμό ή το αντίθετο, δηλαδή έλκει τον κορμό προς τον βραχίονα, όπως στην αναρρίχηση.

ΠΡΟΣΘΙΟΣ ΟΔΟΝΤΩΤΟΣ ΜΥΣ

Ο πρόσθιος οδοντωτός μυς εκφύεται από τις οκτώ έως εννιά πρώτες πλευρές και καταφύεται στην ωμοπλάτη.

Με την ενέργειά του έλκει την ωμοπλάτη μπροστά, έξω και πάνω, όπως κατά τη

ανύψωση του βραχίονα πάνω πό την οριζόντια θέση. Επίσης καθλώνει την ωμοπλάτη στο θωρακικό τοίχωμα, ενέργεια που είναι απαραίτητη για τη λειτουργία των μυών του βραχίονα.

ΕΞΩ ΛΟΞΟΣ ΜΥΣ

Ο έξω λοξός κοιλιακός μυς καλύπτει εξωτερικά το πλάγιο κοιλιακό τοίχωμα.

Εκφύεται από τις έξι έως οχτώ κατώτερες πλευρές και καταφύεται στη λευκή γραμμή αποτελώντας τμήμα της θήκης του ορθού κοιλιακού μυός και τη λαγόνια ακρολοφία.

ΕΣΩ ΛΟΞΟΣ ΜΥΣ

Ο έσω λοξός κοιλιακός μυς εκφύεται από την οσφυονωτιαία περιτονία, τη λαγόνια ακρολοφία και τον βουβωνικό σύνδεσμο και καταφύεται στη λευκή γραμμή αποτελώντας τμήμα της θήκης του ορθού κοιλιακού μυός.

ΟΡΘΟΣ ΚΟΙΛΙΑΚΟΣ ΜΥΣ

Κάθε ορθός κοιλιακός μυς βρίσκεται στο πρόσθιο κοιλιακό τοίχωμα παράλληλα και έξω από τη λευκή γραμμή. Ο ορθός κοιλιακός μυς εκφύεται από την ξιφοειδή απόφυση του στέρνου και καταφύεται στην ηβική σύμφυση. Επειδή ο μυς έχει μεγάλο μήκος, για να ισχυροποιηθεί παρουσιάζει τρεις με τέσσερις ενδιάμεσους τένοντες που λέγονται τενόντιες εγγραφές.

ΘΗΚΗ ΤΟΥ ΟΡΘΟΥ ΚΟΙΛΙΑΚΟΥ ΜΥΟΣ - ΛΕΥΚΗ ΓΡΑΜΜΗ

Οι πλάγιοι μυς της κοιλιάς στο πρόσθιο τμήμα τους μεταβαίνουν σε αποπλατυσένους τένοντες, που ονομάζονται απονευρώσεις. Οι απονευρώσεις αυτές φέρονται προς τη μέση γραμμή σχηματίζοντας τη θήκη του ορθού κοιλιακού μυός. Στη συνέχεια διαπλέκονται με τις απονευρώσεις των αντίθετων κοιλιακών μυών σχηματίζοντας την λευκή γραμμή.

ΟΜΦΑΛΟΣ

Ο ομφαλός είναι μια δερματική ουλή που δημιουργείται μετά την απόφραξη της ομφαλικής οπής από την οποία στο έμβρυο περνά η ομφαλίδα.

Στοιχεία φυσιολογίας

Οι μεσοπλεύριοι μυς αποτελούν τους κύριους μυς της θωρακικής αναπνοής που με την σύσπασή τους προκαλούν συμπλησίαση ή απομάκρυνση των πλευρών. Κατά την εισπνοή οι μεσοπλεύριοι μυς φέρνουν τις πλευρές προς τα πάνω και κατά την εκπνοή προς τα κάτω, προκαλώντας αυξομείωση του μεγέθους του

θώρακα κατά τη αναπνοή.

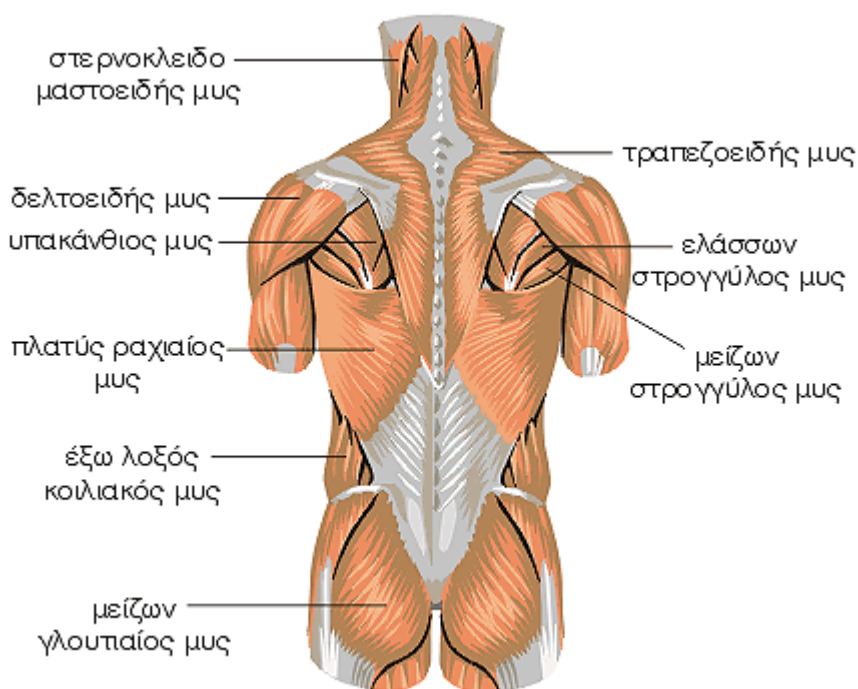
Οι πλάγιοι κοιλιακοί μυς προκαλούν πλάγια κάμψη και στροφή του κορμού και ο ορθός κοιλιακός μυς προκαλεί κάμψη του κορμού. Οι πρόσθιοι και οι πλάγιοι κοιλιακοί μυς υποβοηθούν τη διαφραγματική αναπνοή και τη στήριξη των σπλάχνων της κοιλιάς. Η σύσπαση όλων των κοιλιακών μυών ταυτόχρονα προκαλεί αύξηση της ενδοκοιλιακής πίεσης, όπως κατά την αφόδευση ή τον τοκετό.

Η λευκή γραμμή συνδέεται με τις τενόντιες εγγραφές κάθε ορθού κοιλιακού μυός, εμποδίζοντας τους δύο ορθούς κοιλιακούς μυς να απομακρυνθούν μεταξύ τους.

Ο ομφαλός είναι μια δερματική ουλή που δημιουργείται μετά την απόφραξη της ομφαλικής οπής από την οποία στο έμβρυο περνά η ομφαλίδα.

Τόσο η λευκή γραμμή όσο και ο ομφαλός αποτελούν ευένδοτα σημεία του κοιλιακού τοιχώματος, σημεία δηλαδή όπου μπορεί να δημιουργηθεί κήλη.

Μυς της Ράχης



Στοιχεία ανατομίας

Οι μυς της ράχης βρίσκονται σε τρεις στιβάδες την επιπολής στιβάδα ή ωμορραχιαίους μυς, οι οποίοι συμβάλλουν στην κινητικότητα της ωμικής ζώνης, την μέση στιβάδα ή πλευρορραχιαίους μυς οι οποίοι συμβάλλουν στην θωρακική αναπνοή και συμμετέχουν στην κινητικότητα του θώρακα και την εν τω βάθει στιβάδα ή κυρίως ραχιαίους μυς, οι οποίοι συμβάλλουν στη διατήρηση της όρθιας στάσης και στη διατήρηση των φυσιολογικών κυρτωμάτων της σπονδυλικής στήλης.

ΤΡΑΠΕΖΟΕΙΔΗΣ ΜΥΣ

Κάθε τραπεζοειδής μυς έχει σχήμα τριγώνου και καταλαμβάνει το πάνω μισό της ράχης. Συνολικά και οι δύο μυς μαζί έχουν σχήμα τραπέζιου, από όπου πήρε το όνομα του και ο μυς. Κάθε τραπεζοειδής μυς εκφύεται από το ινιακό οστό και από τους αυχενικούς και τους

θωρακικούς σπονδύλους και καταφύεται στην κλείδα και στην ωμοπλάτη.

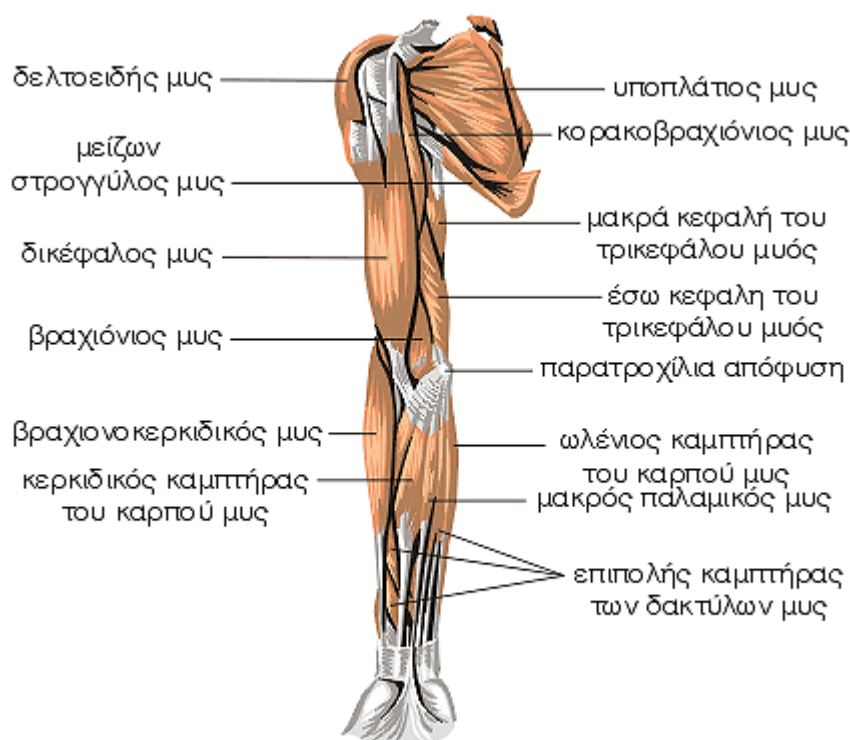
Με την ενέργειά του φέρνει τον ώμο προς τα πίσω και την ωμοπλάτη προς την σπονδυλική στήλη.

ΠΛΑΤΥΣ ΡΑΧΙΑΙΟΣ ΜΥΣ

Κάθε πλατύς ραχιαίος μυς έχει τριγωνικό σχήμα και καταλαμβάνει το κάτω μισό της ράχης και τα πλάγια του θωρακικού τοιχώματος. Κάθε πλατύς ραχιαίος μυς εκφύεται από την λαγόνια ακρολοφία, τους έξι κατώτερους θωρακικούς σπονδύλους, τις έξι κατώτερες πλευρές, τους οσφυϊκούς σπονδύλους και το ιερό οστό και καταφύεται στην ωμοπλάτη και το βραχιόνιο οστό.

Με την ενέργειά του προκαλεί έκταση, απαγωγή και έσω στροφή του βραχίονα και συγκρατεί την ωμοπλάτη στον κορμό.

Μυς του Άνω Άκρου - Πρόσθια Επιφάνεια



Στοιχεία ανατομίας

ΔΕΛΤΟΕΙΔΗΣ ΜΥΣ

Ο δελτοειδής μυς καλύπτει τη διάρθρωση του ώμου και το άνω τεταρτημόριο του βραχιονίου οστού. Εκφύεται από τη κλείδα, το ακρώμιο και τη ωμοπλάτη και καταφύεται στο βραχιόνιο οστού.

Με την ενέργεια του απαγάγει το βραχίονα μέχρι την οριζόντια θέση, προκαλεί κάμψη και έσω στροφή καθώς και έκταση και έξω στροφή του βραχίονα.

ΥΠΑΚΑΝΘΙΟΣ ΜΥΣ

Ο υπακάνθιος μυς εκφύεται από την ωμοπλάτη και καταφύεται στο βραχίονα.

Με ενέργεια του προκαλεί έξω στροφή του βραχίονα.

ΜΕΙΖΩΝ ΣΤΡΟΓΓΥΛΟΣ ΜΥΣ

Ο μείζων στρογγύλος μυς εκφύεται από την ωμοπλάτη και καταφύεται στο βραχίονα.

Με την ενέργεια του προκαλεί έσω στροφή και προσαγωγή του βραχίονα.

ΤΡΙΚΕΦΑΛΟΣ ΒΡΑΧΙΟΝΙΟΣ ΜΥΣ

Ο τρικέφαλος μυς εμφανίζει τρεις κεφαλές, τη μακρά που εκφύεται από την ωμοπλάτη, την έξω και την έσω που εκφύονται από το βραχιόνιο οστού. Οι κεφαλές ενώνονται και ο τρικέφαλος μυς καταφύεται στο ωλέκρανο. Με την ενέργεια του εκτείνει τον πήχη.

ΑΓΚΩΝΙΑΙΟΣ ΜΥΣ

Ο αγκωνιαίος μυς εκφύεται από το βραχιόνιο οστό και καταφύεται στην ωλένη. Με τη ενέργεια του συμβάλλει μερικώς στην έκταση του πήχη.

ΩΛΕΝΙΟΣ ΚΑΜΠΤΗΡΑΣ ΤΟΥ ΚΑΡΠΟΥ ΜΥΣ

Ο ωλένιος καμπτήρας του καρπού μυς εκφύεται με δύο κεφαλές, τη βραχιονία κεφαλή από το βραχιόνιο οστό και την ωλένια κεφαλή από το ωλέκρανο και την ωλένη και καταφύεται στα οστά του καρπού. Με τη ενέργεια του κάμπτει και συγχρόνως προσάγει προς τα έσω το χέρι.

ΩΛΕΝΙΟΣ ΕΚΤΕΙΝΩΝ ΤΟΝ ΚΑΡΠΟ ΜΥΣ

Ο ωλένιος εκτείνων τον καρπό μυς εκφύεται από την παρακονδύλια απόφυση, από την περιτονία του πήχη και το μεσομύιο διάφραγμα και καταφύεται στη βάση του πέμπτου μετακάρπιου.

Με τη ενέργεια του εκτείνει και προσάγει προς τα έσω τον καρπό και το χέρι.

ΚΟΙΝΟΣ ΕΚΤΕΙΝΩΝ ΤΟΥΣ ΔΑΚΤΥΛΟΥΣ ΜΥΣ

Ο κοινός εκτείνων τους δακτύλους μυς εκφύεται από την παρακονδύλια απόφυση και από την περιτονία του πήχη και καταφύεται στους τέσσερις τελευταίους δακτύλους. Με τη ενέργεια του εκτείνει τους τέσσερις τελευταίους δακτύλους και συμβάλλει στην

έκταση και την ωλένια προσαγωγή του χεριού.

ΥΠΟΠΛΑΤΙΟΣ ΜΥΣ

Ο υποπλάτιος μυς εκφύεται από την ωμοπλάτη και καταφύεται στο βραχιόνιο οστό.

Με την ενέργεια του προκαλεί έσω στροφή του βραχίονα και σταθεροποιεί την άρθρωση του ώμου.

ΔΙΚΕΦΑΛΟΣ ΜΥΣ

Ο δικέφαλος μυς εκφύεται με δύο εκφυτικές κεφαλές, τη μακρά και τη βραχεία από τη ωμοπλάτη και καταφύεται στο πήχη.

Με την ενέργεια του κάμπει ισχυρά το πήχη προς το βραχίονα και συγχρόνως τον υπιάζει.

ΚΟΡΑΚΟΒΡΑΧΙΟΝΙΟΣ ΜΥΣ

Ο κορακοβραχιόνιος εκφύεται από την ωμοπλάτη και καταφύεται στο βραχιόνιο οστό.

Με την ενέργεια του κάμπει και προσάγει ελαφρά το βραχίονα.

ΒΡΑΧΙΟΝΙΟΣ ΜΥΣ

Ο βραχιόνιος μυς εκφύεται από το βραχιόνιο οστό και καταφύεται στην ωλένη.

Με τη ενέργεια του κάμπει τον πήχη.

ΒΡΑΧΙΟΝΟΚΕΡΚΙΔΙΚΟΣ ΜΥΣ

Ο βραχιονοκερκιδικός μυς εκφύεται από το βραχιόνιο οστό και καταφύεται στη κερκίδα.

Με την ενέργεια του κάμπει τον πήχη και υποβοηθεί στον πρηνισμό του πήχη.

ΚΕΡΚΙΔΙΚΟΣ ΚΑΜΠΤΗΡΑΣ ΤΟΥ ΚΑΡΠΟΥ ΜΥΣ

Ο κερκιδικός καμπτήρας του καρπού μυς εκφύεται από το βραχιόνιο οστό και την περιτονία του πήχη και καταφύεται στη βάση του δεύτερου και τρίτου μετακάρπιου.

Με την ενέργεια του κάμπει και συγχρόνως απάγει το χέρι.

ΜΑΚΡΟΣ ΠΑΛΑΜΙΚΟΣ ΜΥΣ

Ο μακρός παλαμικός μυς εκφύεται από την παρατροχίλια απόφυση και την περιτονία του πήχη και καταφύεται στην παλαμιαία απονεύρωση του χεριού.

Με την ενέργεια του τείνει την παλαμιαία απονεύρωση και κάμπει το χέρι.

ΩΛΕΝΙΟΣ ΚΑΜΠΤΗΡΑΣ ΤΟΥ ΚΑΡΠΟΥ ΜΥΣ

Ο ωλένιος καμπτήρας του καρπού μυς εκφύεται με δύο κεφαλές, τη βραχίονα από την παρατροχίλια απόφυση και την ωλένια από την ωλένη και καταφύεται στα οστά του καρπού.

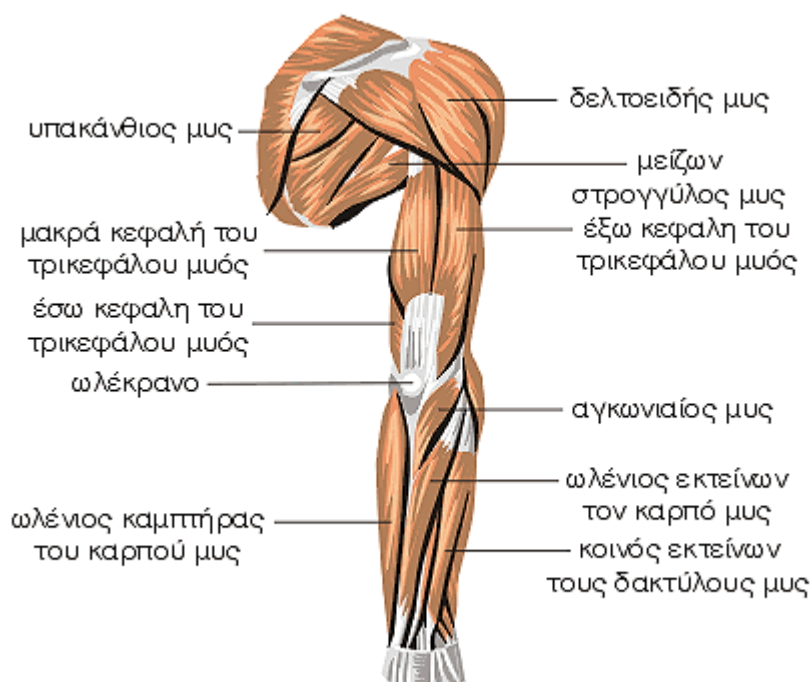
Με την ενέργεια του κάμπει και συγχρόνως προσάγει το χέρι.

ΕΠΙΠΟΛΗΣ ΚΑΜΠΤΗΡΑΣ ΤΩΝ ΔΑΚΤΥΛΩΝ ΜΥΣ

Ο επιπολής καμπτήρας των δακτύλων μυς εκφύεται με δύο κεφαλές, την βραχιονωλένια κεφαλή από την παρατροχίλια απόφυση και την ωλένη και την κερκιδική κεφαλή από την κερκίδα και καταφύεται στις φάλαγγες των δακτύλων.

Με την ενέργεια του κάμπει τη μέση φάλαγγα των τεσσάρων τελευταίων δακτύλων.

Μυς του Άνω Άκρου - Οπίσθια Επιφάνεια



Στοιχεία ανατομίας

ΔΕΛΤΟΕΙΔΗΣ ΜΥΣ

Ο δελτοειδής μυς καλύπτει τη διάρθρωση του ώμου και το άνω τεταρτημόριο του βραχιόνιου οστού. Εκφύεται από τη κλείδα, το ακρώμιο και τη ωμοπλάτη και καταφύεται στο βραχιόνιο οστού.

Με την ενέργεια του απάγει το βραχίονα μέχρι την οριζόντια θέση, προκαλεί κάμψη και έσω στροφή καθώς και έκταση και έξω στροφή του βραχίονα.

ΥΠΑΚΑΝΘΙΟΣ ΜΥΣ

Ο υπακάνθιος μυς εκφύεται από την ωμοπλάτη και καταφύεται στο βραχίονα.

Με ενέργεια του προκαλεί έξω στροφή του βραχίονα.

ΜΕΙΖΩΝ ΣΤΡΟΓΓΥΛΟΣ ΜΥΣ

Ο μείζων στρογγύλος μυς εκφύεται από την ωμοπλάτη και καταφύεται στο βραχίονα.

Με την ενέργεια του προκαλεί έσω στροφή και προσαγωγή του βραχίονα.

ΤΡΙΚΕΦΑΛΟΣ ΒΡΑΧΙΟΝΙΟΣ ΜΥΣ

Ο τρικέφαλος μυς εμφανίζει τρεις κεφαλές, τη μακρά που εκφύεται από την ωμοπλάτη, την έξω και την έσω που εκφύονται από το βραχιόνιο οστού. Οι κεφαλές ενώνονται και ο τρικέφαλος μυς καταφύεται στο ωλέκρανο.

Με την ενέργεια του εκτείνει τον πήχη.

ΑΓΚΩΝΙΑΙΟΣ ΜΥΣ

Ο αγκωνιαίος μυς εκφύεται από το βραχιόνιο οστό και καταφύεται στην ωλένη.

Με την ενέργεια του συμβάλλει μερικώς στην έκταση του πήχη.

ΩΛΕΝΙΟΣ ΚΑΜΠΤΗΡΑΣ ΤΟΥ ΚΑΡΠΟΥ ΜΥΣ

Ο ωλένιος καμπτήρας του καρπού μυς εκφύεται με δύο κεφαλές, τη βραχιόνια κεφαλή από το βραχιόνιο οστό και την ωλένια κεφαλή από το ωλέκρανο και την ωλένη και καταφύεται στα οστά του καρπού.

Με την ενέργεια του κάμπτει και συγχρόνως προσάγει προς τα έσω το χέρι.

ΩΛΕΝΙΟΣ ΕΚΤΕΙΝΩΝ ΤΟΝ ΚΑΡΠΟ ΜΥΣ

Ο ωλένιος εκτείνων τον καρπό μυς εκφύεται από την παρακονδύλια απόφυση, από την περιτονία του πήχη και το μεσομύιο διάφραγμα και καταφύεται στη βάση του πέμπτου μετακάρπιου.

Με την ενέργεια του εκτείνει και προσάγει προς τα έσω τον καρπό και το χέρι.

ΚΟΙΝΟΣ ΕΚΤΕΙΝΩΝ ΤΟΥΣ ΔΑΚΤΥΛΟΥΣ ΜΥΣ

Ο κοινός εκτείνων τους δακτύλους μυς εκφύεται από την παρακονδύλια απόφυση και από την περιτονία του πήχη και καταφύεται στους τέσσερις τελευταίους δακτύλους.

Με την ενέργεια του εκτείνει τους τέσσερις τελευταίους δακτύλους και συμβάλλει στην εκτάση και την ωλένια προσαγωγή του χεριού.

ΥΠΟΠΛΑΤΙΟΣ ΜΥΣ

Ο υποπλάτιος μυς εκφύεται από την ωμοπλάτη και καταφύεται στο βραχιόνιο οστό.

Με την ενέργεια του προκαλεί έσω στροφή του βραχίονα και σταθεροποιεί την άρθρωση του ώμου.

ΔΙΚΕΦΑΛΟΣ ΜΥΣ

Ο δικέφαλος μυς εκφύεται με δύο εκφυτικές κεφαλές, τη μακρά και τη βραχεία από τη ωμοπλάτη και καταφύεται στο πήχη.

Με την ενέργεια του κάμπτει ισχυρά το πήχη προς το βραχίονα και συγχρόνως τον υπιάζει.

ΚΟΡΑΚΟΒΡΑΧΙΟΝΙΟΣ ΜΥΣ

Ο κορακοβραχιόνιος εκφύεται από την ωμοπλάτη και καταφύεται στο βραχιόνιο οστό.

Με την ενέργεια του κάμπτει και προσάγει ελαφρά το βραχίονα.

ΒΡΑΧΙΟΝΙΟΣ ΜΥΣ

Ο βραχιόνιος μυς εκφύεται από το βραχιόνιο οστό και καταφύεται στην ωλένη.

Με τη ενέργεια του κάμπτει τον πήχη.

ΒΡΑΧΙΟΝΟΚΕΡΚΙΔΙΚΟΣ ΜΥΣ

Ο βραχιονοκερκιδικός μυς εκφύεται από το βραχιόνιο οστό και καταφύεται στη κερκίδα.

Με την ενέργεια του κάμπτει τον πήχη και υποβοηθεί στον πρηνισμό του πήχη.

ΚΕΡΚΙΔΙΚΟΣ ΚΑΜΠΤΗΡΑΣ ΤΟΥ ΚΑΡΠΟΥ ΜΥΣ

Ο κερκιδικός καμπτήρας του καρπού μυς

εκφύεται από το βραχιόνιο οστό και την περιτονία του πήχη και καταφύεται στη βάση του δεύτερου και τρίτου μετακάρπιου.

Με την ενέργεια του κάμπτει και συγχρόνως απάγει το χέρι.

ΜΑΚΡΟΣ ΠΑΛΑΜΙΚΟΣ ΜΥΣ

Ο μακρός παλαμικός μυς εκφύεται από την παρατροχίλια απόφυση και την περιτονία του πήχη και καταφύεται στην παλαμιαία απονεύρωση του χεριού.

Με την ενέργεια του τείνει την παλαμιαία απονεύρωση και κάμπτει το χέρι.

ΩΛΕΝΙΟΣ ΚΑΜΠΤΗΡΑΣ ΤΟΥ ΚΑΡΠΟΥ ΜΥΣ

Ο ωλένιος καμπτήρας του καρπού μυς εκφύεται με δύο κεφαλές, τη βραχιόνια από την παρατροχίλια απόφυση και την ωλένια από την ωλένη και καταφύεται στα οστά του καρπού.

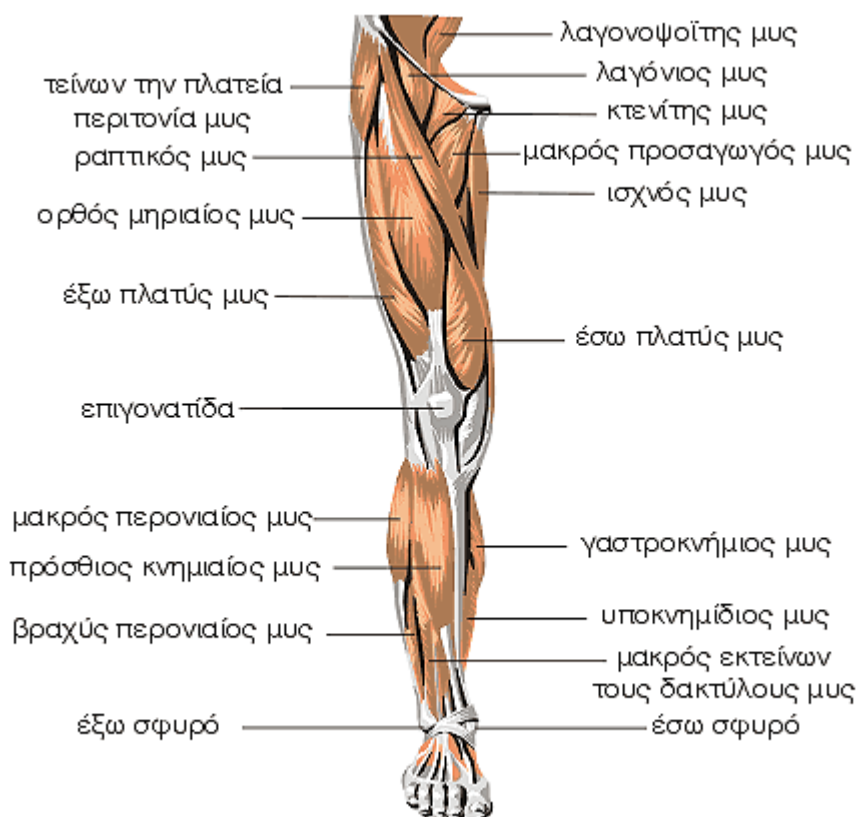
Με την ενέργεια του κάμπτει και συγχρόνως προσάγει το χέρι.

ΕΠΙΠΟΛΗΣ ΚΑΜΠΤΗΡΑΣ ΤΩΝ ΔΑΚΤΥΛΩΝ ΜΥΣ

Ο επιπολής καμπτήρας των δακτύλων μυς εκφύεται με δύο κεφαλές, την βραχιονωλένια κεφαλή από την παρατροχίλια απόφυση και την ωλένη και την κερκιδική κεφαλή από την κερκίδα και καταφύεται στις φάλαγγες των δακτύλων.

Με την ενέργεια του κάμπτει τη μέση φάλαγγα των τεσσάρων τελευταίων δακτύλων.

Μυς του Κάτω Άκρου – Πρόσθια Επιφάνεια



Στοιχεία ανατομίας

Οι μύες των κάτω άκρων διακρίνονται στους μύες της πυέλου, του μηρού, κνήμης και του ποδιού.

ΛΑΓΟΝΟΨΟΪΤΗΣ ΜΥΣ

Ο λαγονοψοϊτής μυς αποτελείται από δύο μυς, το μεγάλο ψοϊτή και το λαγόνιο μυς, οι οποίοι συνενώνονται σε έναν. Ο μείζων ψοϊτής μυς εκφύεται από το 12ο θωρακικό και τους πέντε οσφυϊκούς σπονδύλους και καταφύεται στο μηριαίο οστό. Ο λαγόνιος μυς εκφύεται από τη λαγόνια ακρολοφία, το λαγόνιο βόθρο και τον οσφυολαγόνιο σύνδεσμο και καταφύεται επίσης στο μηριαίο οστό.

Με την ενέργεια του κάμπει και στρέφει συγχρόνως ελαφρά προς τα έξω το μηρό προς την πύελο, κατά την ορθοστασία στρέφει την πύελο προς τα μπροστά και κάτω ενώ κατά τη βάδιση γίνεται η εναλλάξ κίνηση των μηρών προς τα μπροστά.

ΛΑΓΟΝΙΟΣ ΜΥΣ

Ο λαγόνιος μυς αποτελεί έναν από τους δύο μυς του λαγονοψοϊτή.

ΤΕΙΝΩΝ ΤΗΝ ΠΛΑΤΙΑ ΠΕΡΙΤΟΝΙΑ ΜΥΣ

Ο τείνων την πλατιά περιτονία μυς εκφύεται

από την πρόσθια άνω λαγόνια άκανθα και την λαγόνια ακρολοφία και καταφύεται στον έξω κόνδυλο της κνήμης και στην επιγονατίδα. Με την ενέργεια του εκτείνει τη λαγονοκνημιαία ταινία και συμβάλλει στη διατήρηση του γόνατος σε έκταση.

ΡΑΠΤΙΚΟΣ ΜΥΣ

Ο ραπτικός μυς εκφύεται από την πρόσθια άνω λαγόνια άκανθα και καταφύεται στη κνημιαία περιτονία.

Με την ενέργεια του κάμπει, προσάγει και στρέφει προς τα έξω το μηρό και συγχρόνως κάμπει και στρέφει προς τα έσω την κνήμη.

ΚΤΕΝΙΤΗΣ ΜΥΣ

Ο κτενίτης μυς εκφύεται από το ηβικό οστό και καταφύεται στο μηριαίο οστό.

Με την ενέργεια του κάμπει και προσάγει το μηρό.

ΜΑΚΡΟΣ ΠΡΟΣΑΓΩΓΟΣ ΜΥΣ

Ο μακρός προσαγωγός μυς εκφύεται από το ηβικό οστό και καταφύεται στη τραχεία γραμμή.

Με την ενέργεια του προσάγει και στρέφει προς τα έξω το μηρό.

ΙΣΧΝΟΣ ΜΥΣ

Ο ισχνός μυς εκφύεται από το ηβικό και το ισχιακό οστό και καταφύεται στην έσω επιφάνεια της κνήμης.

Με την ενέργεια του προσάγει το μηρό και συμβάλει στην κάμψη της κνήμης και τη στροφή της προς τα έσω.

ΟΡΘΟΣ ΜΗΡΙΑΙΟΣ ΜΥΣ

Ο ορθός μηριαίος μυς εκφύεται με δύο ισχυρές κεφαλές, την ευθεία από την πρόσθια άνω λαγόνια άκανθα και την ανεστραμμένη από το λαγόνιο οστό και καταφύεται στην επιγονατίδα και στο κνημιαίο κύρτωμα.

ΕΞΩ ΠΛΑΤΥΣ ΜΥΣ

Ο έξω πλατύς μυς εκφύεται από τη μεσοτροχαντήρια γραμμή, τη βάση του μεγάλου τροχαντήρα, το έξω κράσπεδο της τραχείας γραμμής και το έξω μεσομύικο διάφραγμα και καταφύεται στην επιγονατίδα.

ΕΣΩ ΠΛΑΤΥΣ ΜΥΣ

Ο έσω πλατύς μυς εκφύεται από το μηριαίο οστό και καταφύεται στη επιγονατίδα.

ΜΕΣΟΣ ΠΛΑΤΥΣ ΜΥΣ

Ο μέσος πλατύς μυς εκφύεται από την πρόσθια και έξω επιφάνεια του μηριαίου οστού και καταφύεται στην επιγονατίδα.

ΤΕΤΡΑΚΕΦΑΛΟΣ ΜΥΣ

Ο τετρακέφαλος μυς αποτελείται από τέσσερις μυς, τον ορθό μηριαίο, τον έξω πλατύ, έσω πλατύ και μέσο πλατύ μυ.

Με την ενέργεια του, ο τετρακέφαλος, εκτείνει την κνήμη, σταθεροποιεί τη διάρθρωση του γόνατος και αποτελεί ισχυρό καμπτήρα του

μηρού.

ΠΡΟΣΘΙΟΣ ΚΝΗΜΙΑΙΟΣ ΜΥΣ

Ο πρόσθιος κνημιαίος μυς εκφύεται από το άνω ημιμόριο της έξω επιφάνειας της κνήμης και καταφύεται στα οστά του τάρσους και στη βάση του πρώτου μετατάρσιου.

Με την ενέργεια του εκτείνει το πόδι και συγχρόνως το υπιάζει και συμβάλλει στη συγκράτηση της ποδικής καμάρας.

ΜΑΚΡΟΣ ΕΚΤΕΙΝΩΝ ΤΟΥΣ ΔΑΚΤΥΛΟΥΣ ΜΥΣ

Ο μακρός εκτείνων τους δακτύλους μυς εκφύεται από την περόνη, τον έξω κνημιαίο κόνδυλο, το μεσόστεο υμένα και το πρόσθιο περονιαίο μεσομύικο διάφραγμα και καταφύεται στη ραχιαία επιφάνεια της βάσης της μέσης φάλαγγας και στη βάση της ονυχοφόρας φάλαγγας κάθε δακτύλου. Με την ενέργεια του εκτείνει τους τέσσερις τελευταίους δακτύλους και γενικά το πόδι.

ΜΑΚΡΟΣ ΠΕΡΟΝΙΑΙΟΣ ΜΥΣ

Ο μακρός περονιαίος μυς εκφύεται από την κνήμη και την περόνη και καταφύεται στη βάση του πρώτου μετατάρσιου και στο πρώτο σφηνοειδές.

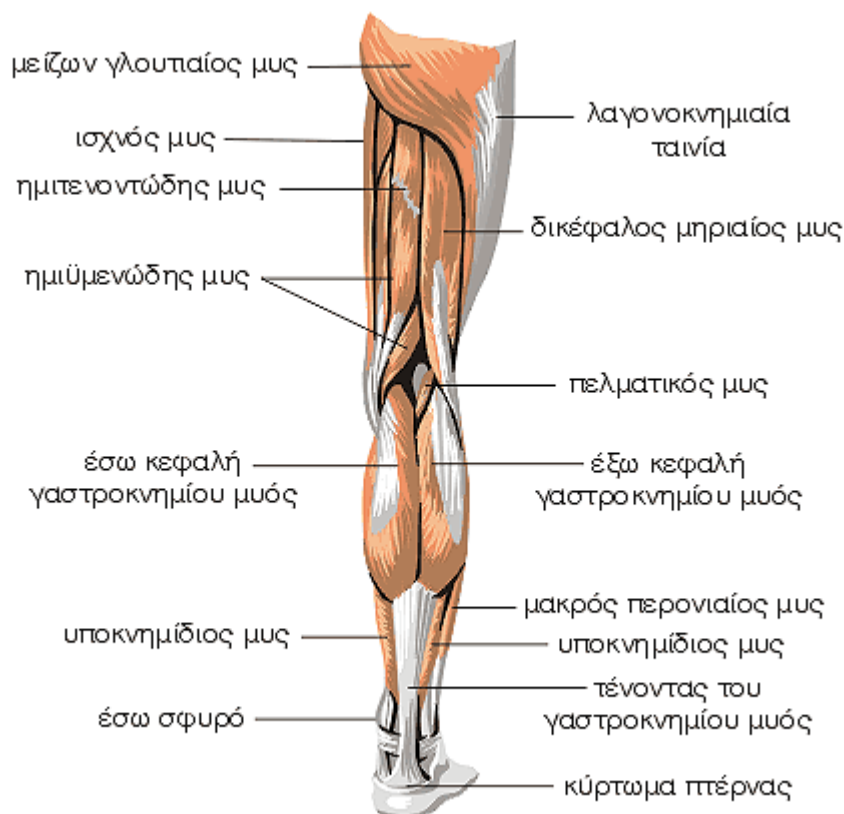
Με την ενέργεια του κάμπει πελματιαίως το πόδι και συγχρόνως το πρηνίζει και το σημαντικότερο όμως είναι η συγκράτηση της ποδικής καμάρας σε εγκάρσια φορά.

ΒΡΑΧΥΣ ΠΕΡΟΝΙΑΙΟΣ ΜΥΣ

Ο βραχύς περονιαίος μυς εκφύεται από τη περόνη και καταφύεται στο πέμπτο μετατάρσιο.

Με την ενέργεια του κάμπει πελματιαίως το πόδι και συγχρόνως το πρηνίζει.

Μυς του Κάτω Άκρου - Οπίσθια Επιφάνεια



Στοιχεία ανατομίας

ΜΕΓΑΛΟΣ ΓΛΟΥΤΙΑΙΟΣ ΜΥΣ

Ο μεγάλος γλουτιαίος μυς εκφύεται από το λαγόνιο οστό, το ιερό οστό, το κόκκυγα, το μεγάλο ισχιοιερό σύνδεσμο, την απονεύρωση του ιερονωτιαίου μυ και την περιτονία του μέσου γλουτιαίου μυ και καταφύεται στη λαγονοκνημιαία ταινία και στο μηριαίο οστό. Με την ενέργεια του εκτείνει και στρέφει προς τα έξω το μηρό, συμβάλλει στην καθήλωση της διάρθρωσης του γόνατος και εκτείνει το κορμό όταν ο μηρός είναι ακίνητος.

ΔΙΚΕΦΑΛΟΣ ΜΗΡΙΑΙΟΣ ΜΥΣ

Ο δικάφαλος μηριαίος μυς εκφύεται με δύο εκφυτικές κεφαλές, τη μακρά από το ισχιακό κύρτωμα και τον ισχιοιερό σύνδεσμο και τη βραχεία από την τραχεία γραμμή, την έξω υπερκονδύλια γραμμή και το έξω μεσομύιο διάφραγμα.

Με την ενέργεια του κάμπει και στρέφει προς τα έξω την κνήμη και εκτείνει το μηρό.

ΗΜΙΤΕΝΟΝΤΩΔΗΣ ΜΥΣ

Ο ημιτενοντώδης μυς εκφύεται από το ισχιακό κύρτωμα και καταφύεται στο έσω χείλος του κνημιαίου κυρτώματος και στην κνημιαία

περιτονία.

Με την ενέργεια του κάμπει και στρέφει προς τα έσω την κνήμη και συμβάλλει στην έκταση του μηρού.

ΗΜΙΥΜΕΝΩΔΗΣ ΜΥΣ

Ο ημιυμενώδης μυς εκφύεται από το ισχιακό κύρτωμα και καταφύεται στην κνήμη. Με την ενέργεια του κάμπει και στρέφει προς τα έσω την κνήμη, εκτείνει το μηρό και έλκει το οπίσθιο τοίχωμα του θυλάκου της διάρθρωσης του γόνατος.

ΔΙΚΕΦΑΛΟΣ ΓΑΣΤΡΟΚΝΗΜΙΟΣ ΜΥΣ

Ο δικάφαλος γαστροκνήμιος μυς εκφύεται με δύο ισχυρές κεφαλές, την έξω και την έσω. Η έξω κεφαλή εκφύεται από τον έξω μηριαίο κόνδυλο και η έσω κεφαλή από την ιγνυακή επιφάνεια του μηριαίου οστού και τον έσω μηριαίο κόνδυλο και καταφύεται μετά την συνένωση με τον υποκνημίδιο μυ και τον σχηματισμό του ισχυρότερου τένοντα του ανθρώπου, τον αχίλλειο τένοντα, στο κάτω ημιμόριο της οπίσθιας επιφάνειας της πτέρνας. Με την ενέργεια του κάμπει την κνήμη και μαζί με τους άλλους μυς, κάμπει πελματιαίως το πόδι.

ΜΑΚΡΟΣ ΠΕΛΜΑΤΙΚΟΣ ΜΥΣ

Ο μακρός πελματικός μυς εκφύεται από το θύλακο της διάρθρωσης του γόνατος και από το έξω χείλος του μηριαίου οστού και καταφύεται στον αχίλλειο τένοντα. Με την ενέργεια του κάμπτει πελματιαίως το πόδι.

ΥΠΟΚΝΗΜΙΔΙΟΣ ΜΥΣ

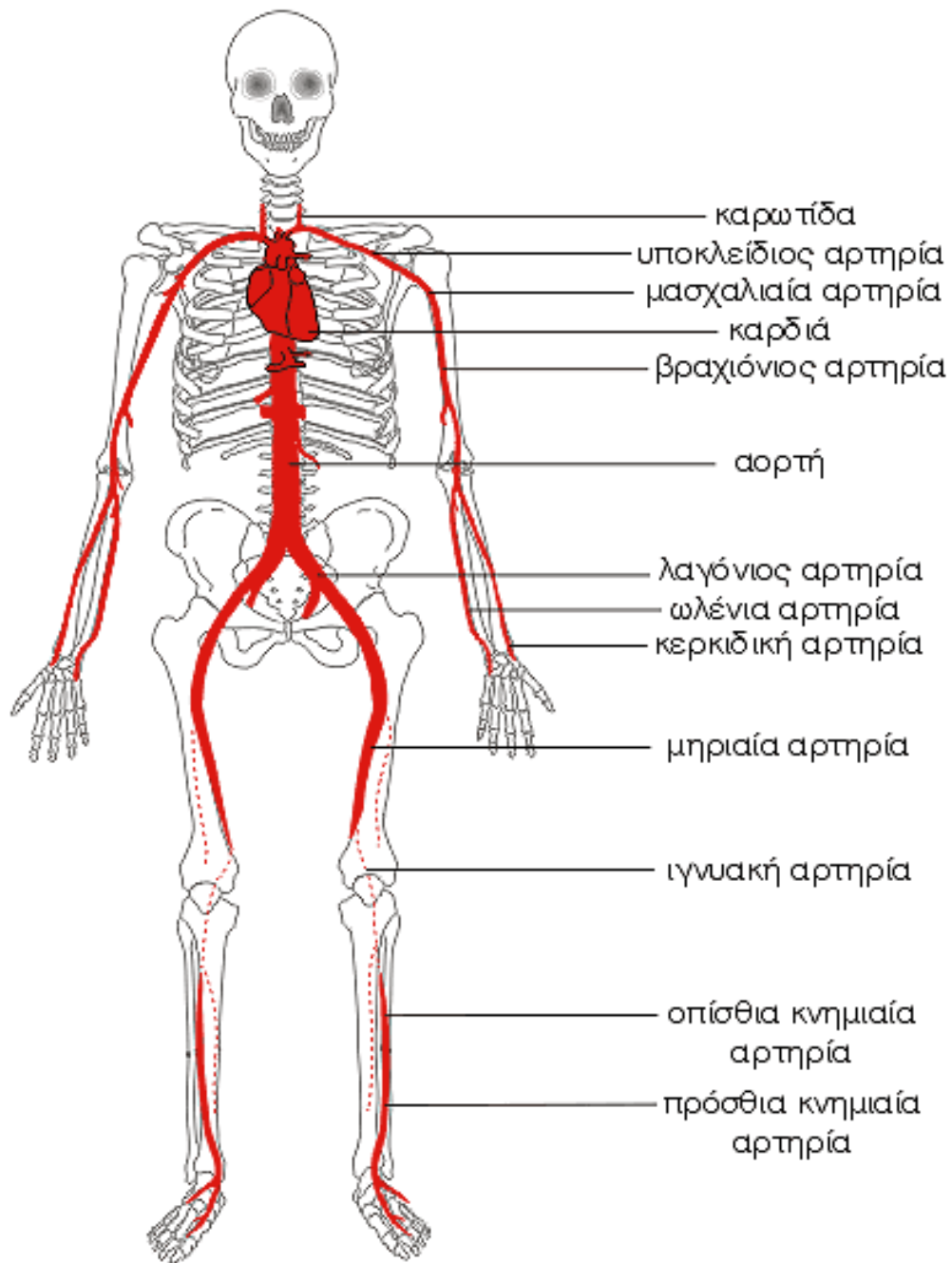
Ο υποκνημίδιος μυς εκφύεται με δύο εκφύσεις, την κνημιαία από την κνήμη και την περνιαία από τη περόνη και καταφύεται στην πτέρνα

μετά το σχηματισμό του αχίλλειου τένοντα. Με την ενέργεια του κάμπτει ισχυρά πελματιαίως το πόδι.

ΛΑΓΟΝΟΚΝΗΜΙΑΙΑ ΤΑΙΝΙΑ

Η λαγονοκνημιαία ταινία αποτελεί την έξω μοίρα της μηριαίας περιτονίας και είναι αρκετά παχιά και προσφύεται προς τα άνω στην περιτονία του μέσου γλουτιαίου μυ και προς τα κάτω καταφύεται στον έξω κόνδυλο της κνήμης και στο έξω χείλος της επιγονατίδας.

Αρτηρίες του Σώματος



Στοιχεία φυσιολογίας

Οι αρτηρίες της μεγάλης ή σωματικής κυκλοφορίας χορηγούν αίμα σε όλο τον οργανισμό.

ΑΟΡΤΗ

Η αορτή είναι το μεγαλύτερο σε εύρος αρτηριακό στέλεχος, το οποίο χορηγεί αίμα σε όλες τις αρτηρίες του σώματος. Εκφύεται από την αριστερή κοιλία της καρδιάς και ανάλογα με την πορεία της διακρίνεται σε τρία μέρη, την ανιούσα αορτή, το αορτικό τόξο και την κατιούσα αορτή (θωρακική και κοιλιακή αορτή).

ΚΟΙΝΗ ΚΑΡΩΤΙΔΑ ΑΡΤΗΡΙΑ

Η αριστερή κοινή καρωτίδα εκφύεται από το αορτικό τόξο, ενώ η δεξιά εκφύεται από την ανώνυμη αρτηρία. Κάθε μία κοινή καρωτίδα φέρεται προς τα άνω στον τράχηλο και διαιρείται στην έσω καρωτίδα και στην έξω καρωτίδα. Οι αρτηρίες αυτές χορηγούν αίμα στη κεφαλή και στο τράχηλο.

ΥΠΟΚΛΕΙΔΙΑ ΑΡΤΗΡΙΑ

Η δεξιά υποκλείδια αρτηρία εκφύεται από την ανώνυμη αρτηρία και η αριστερή υποκλείδια αρτηρία εκφύεται από το αορτικό τόξο. Η υποκλείδια αρτηρία χορηγεί αίμα στη κεφαλή και στο τράχηλο και μεταπίπτει στη μασχαλιαία αρτηρία.

ΜΑΣΧΑΛΙΑΙΑ ΑΡΤΗΡΙΑ

Η μασχαλιαία αρτηρία αποτελεί τη συνέχεια της υποκλείδιας αρτηρίας στη μασχάλη, χορηγεί αίμα στο σύστοιχο άνω άκρο και μεταπίπτει στη βραχιόνια αρτηρία.

ΒΡΑΧΙΟΝΙΑ ΑΡΤΗΡΙΑ

Η βραχιόνια αρτηρία, που αποτελεί τη συνέχεια της μασχαλιαίας αρτηρίας στο βραχίονα, διαιρείται στην κερκιδική αρτηρία και στην ωλένια αρτηρία.

ΩΛΕΝΙΑ ΑΡΤΗΡΙΑ

Η ωλένια αρτηρία αποτελεί το έναν από τους δύο τελικούς κλάδους της βραχιόνιας αρτηρίας και πορεύεται προς τα κάτω και έσω του πήχη, διακρίνεται σε δύο μοίρες, την πηχιαία και την

καρπική μοίρα.

ΚΕΡΚΙΔΙΚΗ ΑΡΤΗΡΙΑ

Η κερκιδική αρτηρία αποτελεί τον έναν από τους δύο κλάδους της βραχιόνιας αρτηρίας και πορεύεται προς τα κάτω και έξω του πήχη, διακρίνεται σε τρεις μοίρες, την πηχιαία μοίρα, τη ραχιαία μοίρα και την παλαμιαία μοίρα.

ΛΑΓΟΝΙΑ ΑΡΤΗΡΙΑ

Η κοιλιακή αορτή διαιρείται στη δεξιά και την αριστερή κοινή λαγόνια αρτηρία. Κάθε κοινή λαγόνια αρτηρία διχάζεται στην έξω και στην έσω λαγόνια αρτηρία. Η έσω λαγόνια αρτηρία χορηγεί κλάδους για τα τοιχώματα και τα σπλάγχνα της μικρής πυέλου. Η έξω λαγόνια αρτηρία μεταπίπτει στη μηριαία αρτηρία.

ΜΗΡΙΑΙΑ ΑΡΤΗΡΙΑ

Η μηριαία αρτηρία αποτελεί τη συνέχεια της έξω λαγόνιας αρτηρίας, η οποία εμφανίζει τρία μέρη, την κοινή μηριαία αρτηρία, την επιπολής μηριαία αρτηρία και τη στο βάθος μηριαία αρτηρία και μεταπίπτει στην ιγνυακή αρτηρία.

ΙΓΝΥΑΚΗ ΑΡΤΗΡΙΑ

Η ιγνυακή αρτηρία αποτελεί το κύριο αρτηριακό στέλεχος από το οποίο χορηγείται αίμα στην περιοχή του γόνατος και στους μύς της γαστροκνημίας. Αποτελεί τη συνέχεια της μηριαίας αρτηρίας στην ιγνυακή χώρα και διαιρείται στους τελικούς κλάδους της, την πρόσθια και την οπίσθια κνημιαία αρτηρία.

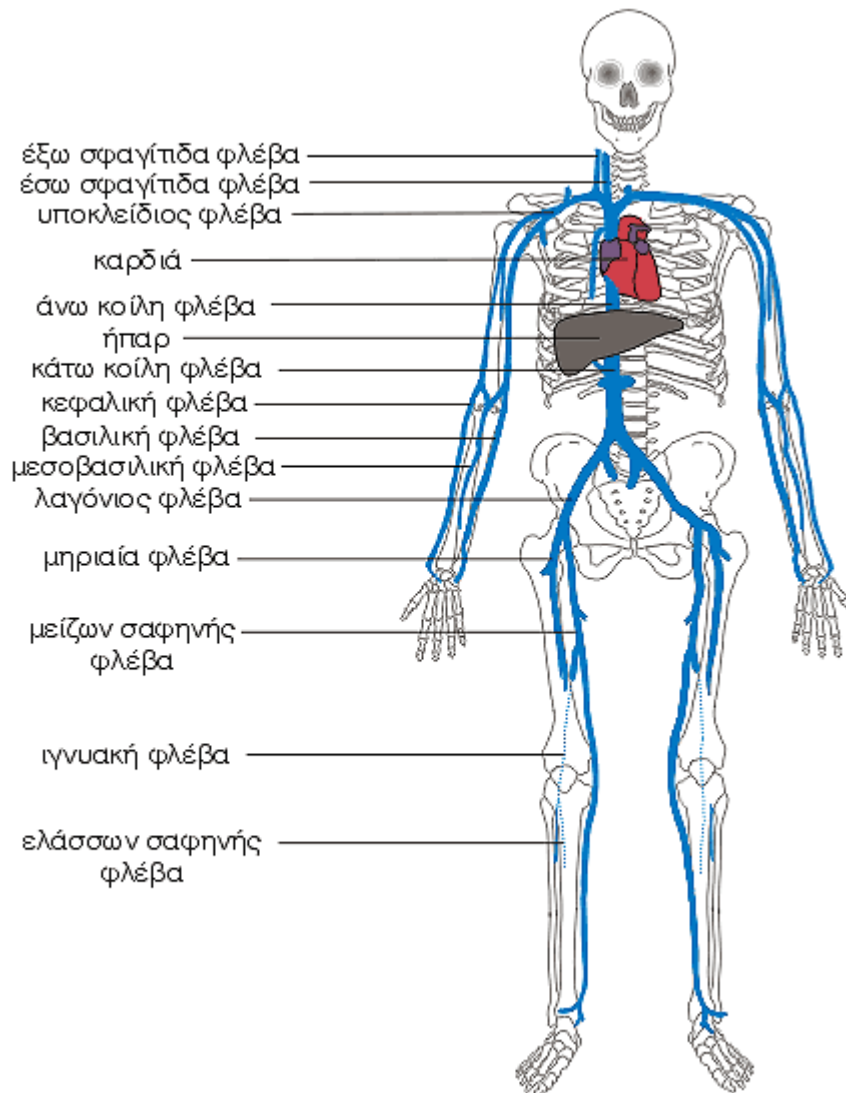
ΠΡΟΣΘΙΑ ΚΝΗΜΙΑΙΑ ΑΡΤΗΡΙΑ

Η πρόσθια κνημιαία αρτηρία αποτελεί τον έναν από τους τελικούς κλάδους της ιγνυακής αρτηρίας, πορεύεται στην κνήμη και μεταπίπτει στη ραχιαία του ποδιού αρτηρία.

ΟΠΙΣΘΙΑ ΚΝΗΜΙΑΙΑ ΑΡΤΗΡΙΑ

Η οπίσθια κνημιαία αρτηρία είναι μεγαλύτερη από την πρόσθια και αποτελεί το κύριο αρτηριακό στέλεχος από το οποίο χορηγείται αίμα στα οπίσθια ανατομικά μέρη της κνήμης. Η οπίσθια κνημιαία αρτηρία τελειώνει πίσω από το έσω σφυρό και διαιρείται στους τελικούς της κλάδους, την έσω και την έξω πελματιαία αρτηρία.

Φλέβες του Σώματος



Στοιχεία ανατομίας

Οι φλέβες της μεγάλης ή σωματικής κυκλοφορίας επιστρέφουν το αίμα από τα διάφορα όργανα στη καρδιά.

ΕΣΩ ΣΦΑΓΙΤΙΔΑ ΦΛΕΒΑ

Η έσω σφαγίτιδα φλέβα, στην οποία αθροίζεται το αίμα από τις σύστοιχες φλέβες της κεφαλής και του τραχήλου, πορεύεται στον τράχηλο και ενώνεται με την σύστοιχη υποκλείδια φλέβα για να σχηματίσουν την σύστοιχη ανώνυμη φλέβα.

ΕΞΩ ΣΦΑΓΙΤΙΔΑ ΦΛΕΒΑ

Η έξω σφαγίτιδα φλέβα σχηματίζεται από τη συμβολή της οπίσθιας προσωπικής με την οπίσθια ωτιαία φλέβα, μετά πορεύεται προς τα κάτω, πάνω στον στερνοκλειδομαστοειδή μυ και εκβάλλει στην υποκλείδια φλέβα.

ΥΠΟΚΛΕΙΔΙΑ ΦΛΕΒΑ

Η υποκλείδια φλέβα αποτελεί τη συνέχεια στη βάση του τραχήλου της μασχαλιαίας φλέβας. Συλλέγει το αίμα ολόκληρου του άνω άκρου μέσω της μασχαλιαίας φλέβας και μέρος από το αίμα της κεφαλής και του τραχήλου με την έξω σφαγίτιδα φλέβα. Μαζί με την έσω σφαγίτιδα φλέβα σχηματίζουν την ανώνυμη φλέβα.

ΑΝΩ ΚΟΙΛΗ ΦΛΕΒΑ

Η άνω κοίλη φλέβα συλλέγει το αίμα της κεφαλής, του τραχήλου, του άνω άκρου και των τοιχωμάτων και σπλάγγνων του θώρακα. Αρχίζει με τη συμβολή των δύο ανώνυμων φλεβών και εκβάλλει στο άνω τοίχωμα του δεξιού κόλπου της καρδιάς. Στην άνω κοίλη φλέβα εκβάλλει και η άζυγη φλέβα.

ΜΑΣΧΑΛΙΑΙΑ ΦΛΕΒΑ

Η μασχαλιαία φλέβα συλλέγει το αίμα του άνω άκρου και μέσω αυτής, μεταφέρεται στην υποκλείδια φλέβα. Σχηματίζεται από τη συμβολή των δύο δορυφόρων βραχιονίων φλεβών.

ΚΕΦΑΛΙΚΗ ΦΛΕΒΑ

Η κεφαλική φλέβα προέρχεται από τις αναστομώσεις των φλεβών του κερκιδικού χείλους και φέρεται στον πήχη, αναστομώνεται με τη βασιλική φλέβα, ανέρχεται στο βραχίονα και εκβάλλει στη μασχαλιαία φλέβα.

ΒΑΣΙΛΙΚΗ ΦΛΕΒΑ

Η βασιλική φλέβα προέρχεται από την ωλένια μοίρα του ραχιαίου φλεβικού δικτύου του χεριού και φέρεται στον πήχη, αναστομώνεται με την κεφαλική φλέβα, ανέρχεται προς το βραχίονα και εκβάλλει στην έσω βραχιόνια φλέβα.

ΜΕΣΗ ΦΛΕΒΑ ΤΟΥ ΠΗΧΗ

Η μέση φλέβα του πήχη είναι πολύ ασταθής και διαιρείται σε δύο κλάδους, σαν «Υ», τη μεσοβασιλική και τη μεσοκεφαλική, οι οποίες εκβάλλουν αντίστοιχα στη βασιλική και στη κεφαλική φλέβα.

ΚΑΤΩ ΚΟΙΛΗ ΦΛΕΒΑ

Η κάτω κοίλη φλέβα αθροίζει το αίμα από τα δύο κάτω άκρα, από τα τοιχώματα και τα σπλάγχνα της κοιλιάς και της πυέλου και από το κάτω μέρος του νωτιαίου μυελού και των μηνίγγων του. Σχηματίζεται μέσα στο κύτος της κοιλιάς από τη συμβολή της δεξιάς και της αριστερής κοινής λαγόνιας φλέβας.

ΚΟΙΝΗ ΛΑΓΟΝΙΑ ΦΛΕΒΑ

Η κοινή λαγόνια φλέβα (δεξιά και αριστερή) σχηματίζεται από τη συμβολή της σύστοιχης έξω με τη σύστοιχη έσω λαγόνια φλέβα. Η δεξιά και αριστερή κοινή λαγόνια σχηματίζουν τη κάτω κοίλη φλέβα.

ΕΣΩ ΛΑΓΟΝΙΑ ΦΛΕΒΑ

Η έσω λαγόνια φλέβα δέχεται το αίμα από τα τοιχώματα και τα σπλάγχνα της πυέλου και από το περίνεο.

ΕΞΩ ΛΑΓΟΝΙΑ ΦΛΕΒΑ

Η έξω λαγόνια φλέβα αποτελεί τη συνέχεια μέσα στην πύελο της μηριαίας φλέβας. Αθροίζει το αίμα από ολόκληρο το σύστοιχο κάτω άκρο και από την κάτω μοίρα του σύστοιχου ημιμόριου του πρόσθιου κοιλιακού τοιχώματος. Ενώνεται με την σύστοιχη έσω λαγόνια φλέβα και σχηματίζει την κοινή λαγόνια φλέβα.

ΜΗΡΙΑΙΑ ΦΛΕΒΑ

Η μηριαία φλέβα αποτελεί τη συνέχεια της ιγνυακής φλέβας και εκτείνεται από το τρήμα του μεγάλου προσαγωγού μέχρι τον αγγειακό χώρο, όπου μεταβαίνει στην έξω λαγόνια φλέβα. Σε αυτή εκβάλλει η μείζων σαφήνης φλέβα.

ΙΓΝΥΑΚΗ ΦΛΕΒΑ

Η ιγνυακή φλέβα εκβάλλει στη μηριαία φλέβα, στο όριο του τρήματος του μεγάλου προσαγωγού μμ και δέχεται την ελάσσονα σαφήνη φλέβα.

ΜΕΙΖΩΝ ΣΑΦΗΝΗΣ ΦΛΕΒΑ

Η μείζων σαφήνης φλέβα είναι η μακριότερη φλέβα του ανθρώπινου σώματος. Αρχίζει από την έσω μοίρα του ραχιαίου φλεβικού δικτύου του ποδιού και εκβάλλει στη μηριαία φλέβα.

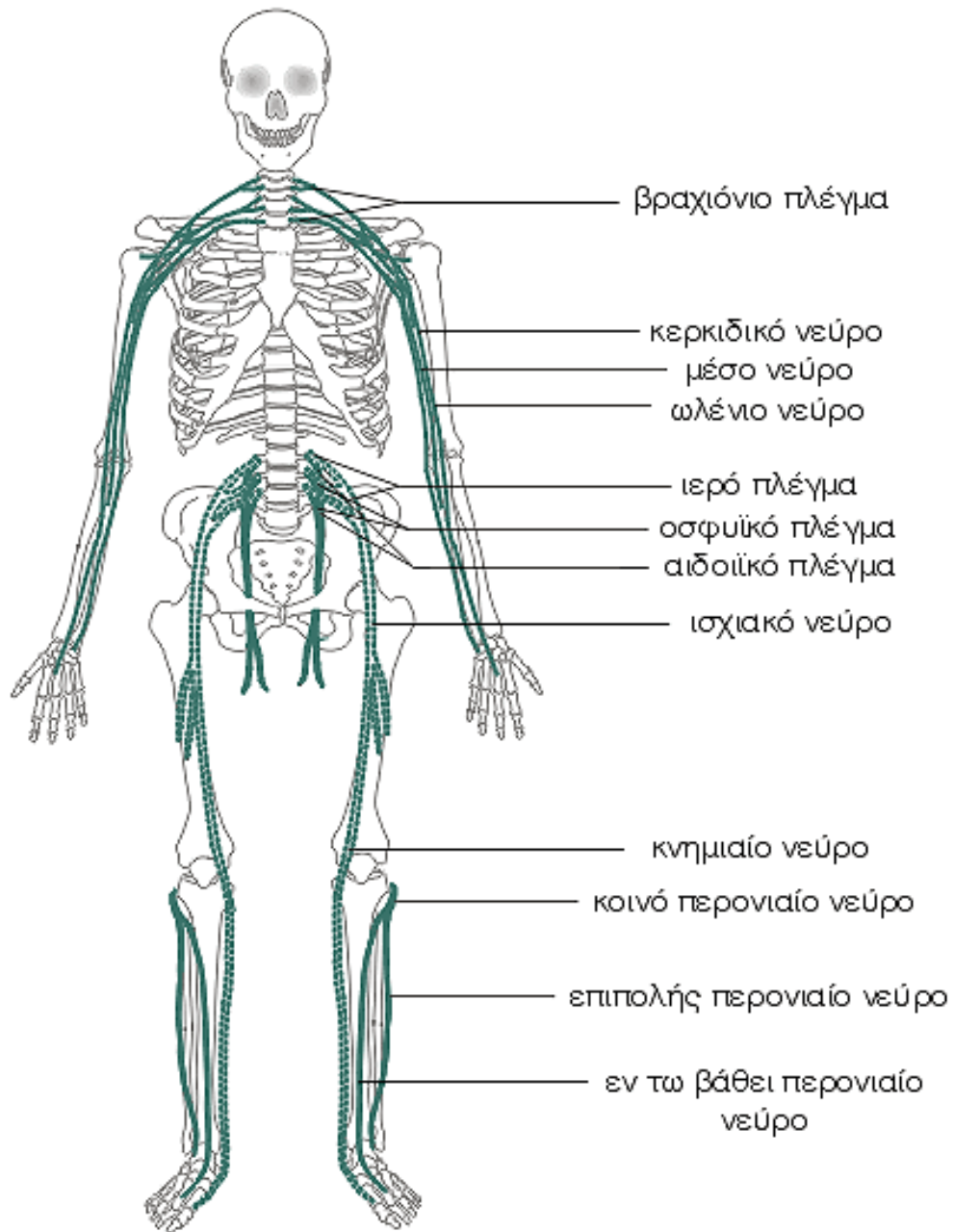
ΕΛΑΣΣΩΝ ΣΑΦΗΝΗΣ ΦΛΕΒΑ

Η ελάσσων σαφήνης φλέβα αρχίζει πίσω από το έξω σφυρό ως συνέχεια της έξω επιχείλιας φλέβας, φέρεται στην οπίσθια επιφάνεια της κνήμης μέχρι την ιγνυακή χώρα και εκβάλλει στην ιγνυακή φλέβα.

Στοιχεία φυσιολογίας

Η μείζων σαφήνης φλέβα σε όλη την πορεία της αναστομώνεται με αρκετούς διαπιτρώντες κλάδους με τις εν τω βάθει φλέβες του κάτω άκρου. Οι διαπιτρώσεις αυτές φλέβες έχουν βαλβίδες που επιτρέπουν τη ροή του αίματος από το επιπολής στο βάθος φλεβικό σύστημα. Ατελής λειτουργία αυτών των βαλβίδων είναι η κύρια αιτία εμφάνισης κίρσων των κάτω άκρων.

Περιφερικό Νευρικό Σύστημα



Στοιχεία ανατομίας

ΒΡΑΧΙΟΝΙΟ ΠΛΕΓΜΑ

Το βραχιόνιο πλέγμα σχηματίζεται με την αναστόμωση των πρόσθιων κλάδων του 5ου, 6ου, 7ου και 8ου αυχενικού νεύρου και τους αναστομωτικούς κλάδους από τους πρόσθιους κλάδους του 4ου και του 1ου θωρακικού νεύρου. Τα νεύρα του βραχιόνιου πλέγματος, ανάλογα με την περιοχή διανομής τους διακρίνονται στους βραχείς κλάδους για τους σκαληνούς μυς, στα νεύρα για τα τοιχώματα του θώρακα, στα νεύρα για τον ώμο και στα νεύρα για το άνω άκρο.

ΚΕΡΚΙΔΙΚΟ ΝΕΥΡΟ

Το κερκιδικό νεύρο αποτελεί το νεύρο της ραχιαίας επιφάνειας του άνω άκρου, είναι νεύρο του βραχιόνιου πλέγματος. Στο βραχίονα το κερκιδικό νεύρο χορηγεί μυικούς κλάδους για τους οπίσθιους μυς του βραχίονα, αρθρικούς κλάδους για τη διάρθρωση του αγκώνα και το ραχιαίο δερματικό του βραχίονα. Στον πήχη, χορηγεί μυικούς κλάδους για τους έξω και για τους οπίσθιους μυς του πήχη, αρθρικούς κλάδους για τις διαρθρώσεις του καρπού και το ραχιαίο δερματικό νεύρο του πήχη. Το κερκιδικό νεύρο στην άκρη χείρα χορηγεί δερματικούς κλάδους για το έξω μισό της ράχης του χεριού και για τη ραχιαία επιφάνεια του αντίχειρα, του δείκτη και του έξω μισού του μέσου δακτύλου μέχρι τις ονυχοφόρες φάλαγγες τους.

ΩΛΕΝΙΟ ΝΕΥΡΟ

Το ωλένιο νεύρο εκπορεύεται από το βραχιόνιο πλέγμα και χορηγεί κλάδους στο πήχη και στο χέρι. Στον πήχη νευρώνει τον ωλένιο καμπτήρα του καρπού και την ωλένια μοίρα του εν τω βάθει κοινού καμπτήρα των δακτύλων και τη διάρθρωση του αγκώνα και στο χέρι χορηγεί μυικούς και δερματικούς κλάδους.

ΜΕΣΟ ΝΕΥΡΟ

Το μέσο νεύρο εκπορεύεται από το βραχιόνιο πλέγμα και χορηγεί κλάδους στον πήχη και στο χέρι. Στον πήχη νευρώνει όλους τους πρόσθιους μυς του πήχη, εκτός από τον ωλένιο καμπτήρα του καρπού και την ωλένια του στο βαθύ κοινού καμπτήρα των δακτύλων, και χορηγεί επίσης αρθρικούς κλάδους για τη διάρθρωση του αγκώνα και τις αρθρώσεις του καρπού.

ΙΕΡΟ ΠΛΕΓΜΑ

Το ιερό πλέγμα σχηματίζεται με την αναστόμωση του οσφυοϊερού στελέχους με τους πρόσθιους κλάδους του πρώτου, δεύτερου και τρίτου ιερού νεύρου. Το

οσφυοϊερό στέλεχος σχηματίζεται από τη συνένωση του κάτω κλάδου του πρόσθιου κλάδου του 4ου οσφυϊκού νεύρου με τον πρόσθιο κλάδο του 5ου οσφυϊκού νεύρου. Από το ιερό πλέγμα εκπορεύονται μυικοί κλάδοι, το άνω γλουτιαίο νεύρο, το κάτω γλουτιαίο νεύρο, το οπίσθιο μηροδερματικό νεύρο, ο διαπιπταίων δερματικός κλάδος και το ισχιακό νεύρο.

ΙΣΧΙΑΚΟ ΝΕΥΡΟ

Το ισχιακό νεύρο είναι το παχύτερο νεύρο του ανθρώπινου σώματος και το δεύτερο σε μήκος νεύρο. Η περιοχή διανομής του νεύρου αφορά στο οπίσθιο διαμέρισμα του μηρού και σε ολόκληρη την κνήμη και το πόδι, χορηγώντας μυικούς και αρθρικούς κλάδους. Το ισχιακό νεύρο σχηματίζεται από όλα τα νεύρα που σχηματίζουν το ιερό πλέγμα και σε άλλη απόσταση από τον ιγνυακό βόθρο διαιρείται στους δύο μεγάλους κλάδους, το κνημιαίο νεύρο και το κοινό περονιαίο νεύρο.

ΚΝΗΜΙΑΙΟ ΝΕΥΡΟ

Το κνημιαίο νεύρο, παχύτερο του κοινού περονιαίου, αποσχίζεται στο έξω και στο έσω πελματιαίο νεύρο μετά την πορεία του από το έσω σφυρό. Χορηγεί αρθρικούς κλάδους για τη διάρθρωση του γόνατος και την ποδοκνημική διάρθρωση, μυικούς κλάδους για του οπίσθιους μυς της κνήμης και το έσω δερματικό νεύρο της γαστροκνημίας. Το έσω δερματικό νεύρο της γαστροκνημίας του κνημιαίου νεύρου αναστομώνεται με τον αναστομωτικό κλάδο από το έξω δερματικό νεύρο της γαστροκνημίας του κοινού περονιαίου νεύρου και σχηματίζουν το γαστροκνημιαίο νεύρο. Επίσης χορηγεί τους έσω πτερνικούς κλάδους.

ΚΟΙΝΟ ΠΕΡΟΝΙΑΙΟ ΝΕΥΡΟ

Το κοινό περονιαίο νεύρο είναι ο ένας τελικός κλάδος του ισχιακού νεύρου και διαιρείται στους τελικούς κλάδους του, το επιπολής και το στο εν τω βάθει περονιαίο νεύρο. Το κοινό περονιαίο νεύρο χορηγεί αρθρικούς κλάδους για τη διάρθρωση του γόνατος και το έξω δερματικό της γαστροκνημίας, το οποίο χορηγεί τον περονιαίο αναστομωτικό κλάδο που συμμετέχει στο σχηματισμό του γαστροκνημιαίου νεύρου.

ΕΠΙΠΟΛΗΣ ΠΕΡΟΝΙΑΙΟ ΝΕΥΡΟ

Το επιπολής περονιαίο νεύρο είναι τελικός κλάδος του κοινού περονιαίου νεύρου, το οποίο νευρώνει τους δύο περονιαίους μυς. Αποσχίζεται σε έσω δερματικό της ράχης του ποδιού και μέσο δερματικό της ράχης του ποδιού, τα οποία νευρώνουν το δέρμα της πάχης του ποδιού.

ΕΝ ΤΩ ΒΑΘΕΙ ΠΕΡΟΝΙΑΙΟ ΝΕΥΡΟ

Το εν τω βάθει περονιαίο νεύρο είναι τελικός κλάδος του κοινού περονιαίου νεύρου, το οποίο χορηγεί μυϊκούς κλάδους για τους πρόσθιους μύς της κνήμης, αρθρικούς κλάδους για την ποδοκνημική διάρθρωση, τον έξω τελικό κλάδο, που νευρώνει τις αρθρώσεις του τάρσους και τις μεταταρσιοφαλαγγικές αρθρώσεις, και τον έσω τελικό, ο οποίος διαιρείται σε δύο δερματικούς κλάδους για το δέρμα της ράχης του πρώτου και του δεύτερου δακτύλου.

ΟΣΦΥΙΚΟ ΠΛΕΓΜΑ

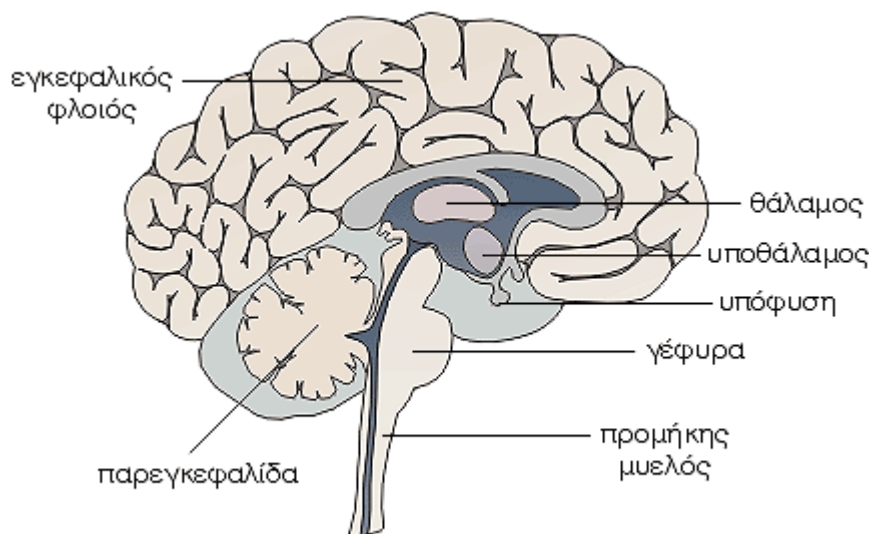
Το οσφυϊκό πλέγμα σχηματίζεται με την αναστόμωση των πρόσθιων κλάδων του 1ου, 2ου, 3ου οσφυϊκού νεύρου και μέρος του πρόσθιου κλάδου του 4ου οσφυϊκού νεύρου. Επίσης συμμετέχει αναστομωτικός κλάδος από τον πρόσθιο κλάδο του 12ου θωρακικού νεύρου, ο οποίος αναστομώνεται με τον

πρόσθιο κλάδο του 1ου οσφυϊκού νεύρου. Τα νεύρα του οσφυϊκού πλέγματος είναι μυϊκοί κλάδοι για το λαγόνιο, τον τετράγωνο οσφυϊκό, το μεγάλο και το μικρό ψοίτη μυ, το λαγονοϋπογάστριο και το λαγονοβουβωνικό νεύρο, το αιδοιομηρικό νεύρο, το έξω μηροδερματικό νεύρο, το θυρεοειδές νεύρο και το μηριαίο νεύρο.

ΑΙΔΟΙΙΚΟ ΠΛΕΓΜΑ

Το αιδοϊικό πλέγμα σχηματίζεται με την αναστόμωση των πρόσθιων κλάδων του 2ου, 3ου και 4ου ιερού νεύρου. Το αιδοϊικό πλέγμα χορηγεί μυϊκούς κλάδους για τον ανεκκτήρα του πρωκτού, τον κοκκυγικό και τον έξω σφιγκτήρα του πρωκτού μυ, σπλαγχνικούς κλάδους για το ορθό, την ουροδόχο κύστη, τον προστάτη τις σπερματοδόχους κύστες, τη μήτρα, τον κόλπο και τα έξω γεννητικά όργανα, καθώς και το έσω αιδοϊικό νεύρο.

Εγκέφαλος



Στοιχεία ανατομίας

Ο εγκέφαλος είναι το μεγαλύτερο και το πολυπλοκότερο τμήμα του νευρικού συστήματος και αποτελείται από νευρικά κύτταρα τα οποία δέχονται, επεξεργάζονται και μεταβιβάζουν ερεθίσματα. Διακρίνεται σε τελικό εγκέφαλο με τα εγκεφαλικά ημισφαίρια, διάμεσο εγκέφαλο με τον θάλαμο και τον υποθάλαμο, μέσο εγκέφαλο, οπίσθιο εγκέφαλο με την γέφυρα και την παρεγκεφαλίδα και τελικό εγκέφαλο με τον προμήκη μυελό. Ο μέσος εγκέφαλος, η γέφυρα και ο προμήκης αποτελούν το στέλεχος του εγκεφάλου.

ΕΓΚΕΦΑΛΙΚΑ ΗΜΙΣΦΑΙΡΙΑ

Τα εγκεφαλικά ημισφαίρια που αποτελούν το μεγαλύτερο τμήμα του εγκεφάλου, εμφανίζουν στην επιφάνειά τους πολυάριθμες προεξοχές και αυλακώσεις, οι οποίες ονομάζονται έλικες και αύλακες αντίστοιχα. Οι βαθύτερες αύλακες ονομάζονται σχισμές. Η επιμήκης σχισμή χωρίζει τα ημισφαίρια μεταξύ τους ενώ άλλες σχισμές χωρίζουν το κάθε ημισφαίριο σε λοβούς, οι οποίοι είναι ο μετωπιαίος, ο βρεγματικός, ο κροταφικός και ο ινιακός. Τα εγκεφαλικά ημισφαίρια αποτελούνται από ένα εξωτερικό στρώμα φαιάς ουσίας, το φλοιό των ημισφαιρίων, ο οποίος συνίσταται από σώματα νευρικών κυττάρων, ενώ κάτω από το φλοιό βρίσκονται μάζες λευκής ουσίας, που περιέχουν νευρικές αποφυάδες.

ΘΑΛΑΜΟΣ

Ο θάλαμος αποτελείται κυρίως από φαιά ουσία και αποτελεί σημαντικό κέντρο υποδοχής

ερεθισμάτων, τόσο από την περιφέρεια, τα οποία στη συνέχεια κατευθύνει προς το φλοιό των ημισφαιρίων, όσο και από τα ημισφαίρια, τα οποία στη συνέχεια μεταφέρει προς την περιφέρεια.

ΥΠΟΘΑΛΑΜΟΣ

Ο υποθάλαμος είναι το ρυθμιστικό κέντρο των αυτόνομων (φυτικών) λειτουργιών, ενώ με τις συνδέσεις του με την υπόφυση ρυθμίζει τις λειτουργίες και τη μεταβολική δραστηριότητα πολλών ενδοκρινών αδένων. Ακόμη, στον υποθάλαμο, περιέχονται διάφορα ζωτικά κέντρα, όπως του ύπνου και της εγρήγορσης, της ρύθμισης της θερμοκρασίας του σώματος, των συναισθημάτων, της ανταλλαγής του ύδατος, των υδατανθράκων, των λιπών και άλλα.

ΓΕΦΥΡΑ

Η γέφυρα παρεμβάλλεται μεταξύ των σκελών του εγκεφάλου και του προμήκη και περιέχει τους πυρήνες και οδούς του απαγωγού νεύρου, του προσωπικού νεύρου, τον κινητικό πυρήνα του τριδύμου νεύρου, τον τελικό αισθητικό πυρήνα του τριδύμου νεύρου, τους κοχλιακούς πυρήνες του κοχλιακού νεύρου, τους αιθουσαίους πυρήνες του αιθουσαίου νεύρου και τον δικτυωτό σχηματισμό της γέφυρας.

ΠΑΡΕΓΚΕΦΑΛΙΔΑ

Η παρεγκεφαλίδα είναι το κεντρικό νευρικό όργανο που ρυθμίζει τον τόνο των μυών, τις συνδυασμένες αρμονικές σωματικές κινήσεις

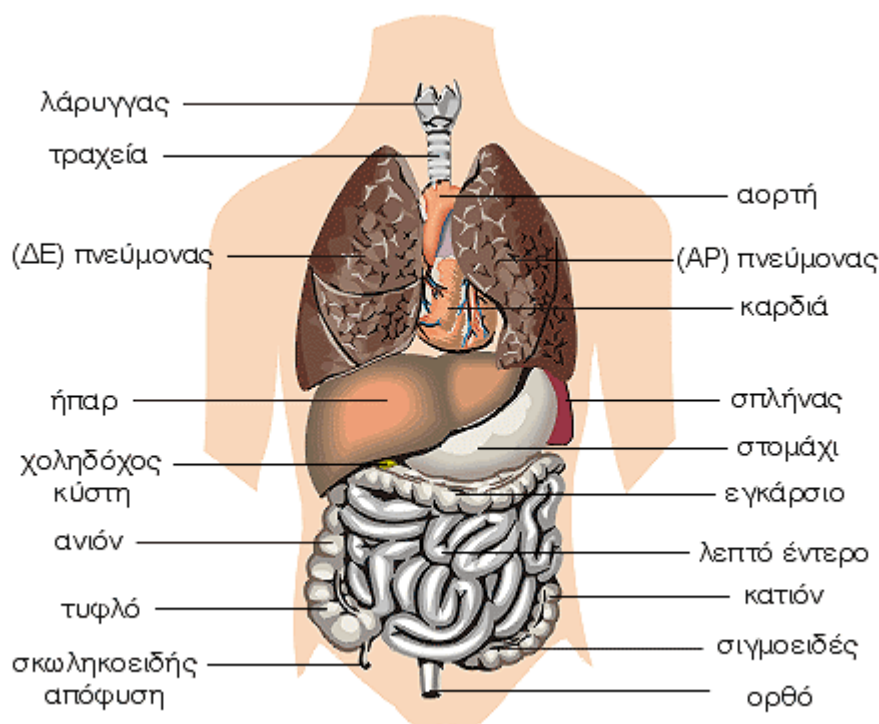
και εξασφαλίζει την ισορροπία του σώματος. Τα παραπάνω επιτυγχάνονται με τις συνδέσεις της παρεγκεφαλίδας με τα ημισφαίρια, τον νωτιαίο μυελό και τους αισουσαίους πυρήνες. Διακρίνεται στον σκώληκα και τα ημισφαίρια της παρεγκεφαλίδας. Σε βλάβη της παρεγκεφαλίδας προκαλείται ασυνέργεια των μυϊκών κινήσεων που ονομάζεται παρεγκεφαλιδική αταξία.

ΠΡΟΜΗΚΗΣ ΜΥΕΛΟΣ

Ο προμήκης μυελός αποτελεί τη συνέχεια του νωτιαίου μυελού προς τον εγκέφαλο. Τα όρια του προμήκη με το νωτιαίο μυελό δεν είναι

σαφές. Ο προμήκης μυελός αποτελεί πολύ σπουδαίο κέντρο του πυραμιδικού και του εξωπυραμιδικού συστήματος και κέντρο ή διάμεσο σταθμό της κινητικής και της αισθητικής οδού, ενώ επίσης στον προμήκη μυελό βρίσκονται οι πυρήνες των τεσσάρων τελευταίων εγκεφαλικών συζυγιών. Τέλος, με τον δικτυωτό σχηματισμό του, ο προμήκης μυελός αποτελεί κέντρο ρύθμισης σημαντικού αριθμού ζωτικών λειτουργιών αφού περιέχει τα κέντρα του αναπνευστικού, της ρύθμισης της καρδιακής λειτουργίας και του τόνου των αγγείων, κέντρα που έχουν σχέση με την πρόσληψη της τροφής και κέντρα προστατευτικών αντανακλαστικών.

Όργανα του Θώρακα και της Κοιλιάς – Μέρος Α΄



Στοιχεία ανατομίας

Τα περισσότερα όργανα του ανθρώπινου σώματος βρίσκονται στις κοιλότητες του θώρακα και της κοιλιάς.

ΤΡΑΧΕΙΑ

Η τραχεία αποτελεί ινοχόνδρινο σωλήνα και τη συνέχεια του λάρυγγα. Το μήκος της τραχείας ποικίλλει ανάλογα με την ηλικία, το φύλο και το άτομο, με μέσο όρο στους άνδρες 12 εκατοστά και στις γυναίκες 11 εκατοστά. Η τραχεία διχάζεται στους δύο βρόγχους στο ύψος του 4ου θωρακικού σπονδύλου.

ΒΡΟΓΧΟΙ

Οι βρόγχοι είναι δύο, αρχίζουν από την τραχεία και στη συνέχεια πορεύονται λοξά από τα έξω προς τα κάτω και έξω και εισέρχονται από την πύλη μέσα στο σύστοιχο πνεύμονα. Ο δεξιός βρόγχος είναι πιο ευρύς και βραχύς από τον αριστερό. Οι βρόγχοι αποτελούνται από τρεις χιτώνες, οι οποίοι από τα έξω προς τα έξω είναι ο ινοχόνδρινος, ο μυϊκός και ο βλεννογόνος.

ΠΝΕΥΜΟΝΕΣ

Οι πνεύμονες είναι δύο, ο κάθε πνεύμονας βρίσκεται στη σύστοιχη κοιλότητα του υπεζωκότα και έχει σχήμα κώνου, του οποίου η έξω μοίρα έχει κοπεί κατά μήκος. Ο δεξιός πνεύμονας είναι πιο ογκώδης και πιο βαρύτερος από τον αριστερό και γενικά οι πνεύμονες είναι πιο

βαρείς στους άνδρες από τις γυναίκες. Στο πνεύμονα μορφολογικά διακρίνουμε τη βάση, την κορυφή, τις δύο επιφάνειες, έσω και έξω, και τρία χείλη. Στην έσω επιφάνεια κάθε πνεύμονα βρίσκεται η πύλη του πνεύμονα, από την οποία εισέρχεται στον πνεύμονα ο σύστοιχος βρόγχος, ο σύστοιχος κλάδος της πνευμονικής αρτηρίας, οι βρογχικές αρτηρίες και τα νεύρα, και εξέρχονται οι πνευμονικές και βρογχικές φλέβες, όπως και τα λεμφαγγεία. Οι πνεύμονες διαιρούνται με βαθιά σχισμή τη μεσολόβια, σε λοβούς. Ο δεξιός πνεύμονας διαιρείται σε τρεις λοβούς, τον άνω, το μέσο και το κάτω και ο αριστερός πνεύμονας σε δύο λοβούς, τον άνω και κάτω. Ο κάθε πνεύμονας αποτελείται από το βρογχικό δένδρο, την πνευμονική ουσία, από αγγεία και νεύρα και περιβάλλεται εξωτερικά από τον περισπλάγγνιο υπεζωκότα.

ΚΑΡΔΙΑ

Η καρδιά είναι κοίλο μυώδες και συσταλτό όργανο, που έχει σχήμα ανάποδου κώνου και μεγέθους περίπου της γροθιάς του ατόμου, στο οποίο ανήκει. Η καρδιά είναι κλεισμένη μέσα σε ινορογόνο θύλακο, το περικάρδιο. Φέρεται λοξά από τα δεξιά προς τα αριστερά και καταλαμβάνει το κάτω μέρος του πρόσθιου μεσοπνευμονίου χώρου και έτσι βρίσκεται πίσω από το σώμα του στέρνου. Η κορυφή της καρδιάς στρέφεται προς τα κάτω, μπροστά και αριστερά έτσι ώστε σχεδόν τα δύο τρίτα της καρδιάς βρίσκονται προς τα αριστερά.

Η καρδιά αποτελείται εσωτερικά από τέσσερις κοιλότητες. Οι δύο είναι πιο μεγάλες και με παχιά τοιχώματα και ονομάζονται κοιλίες και οι άλλες δύο είναι πιο μικρές με λεπτά τοιχώματα και ονομάζονται κόλποι. Οι κόλποι χωρίζονται με το μεσοκοιλιακό διάφραγμα σε δεξιό και αριστερό κόλπο ενώ οι κοιλίες χωρίζονται με το μεσοκοιλιακό διάφραγμα σε δεξιά και αριστερή κοιλία.

Η καρδιά στην πραγματικότητα είναι μια μυώδης αντλία, η οποία αποτελείται από ένα χαρακτηριστικό είδος μυϊκών ινών, τις μυοκαρδιακές μυϊκές ίνες. Οι μυϊκές ίνες του μυοκαρδίου συνδέονται κατάλληλα μεταξύ τους, επιτρέποντας την συγχρονισμένη σύσπασή τους. Η λειτουργία της καρδιάς συντονίζεται από εσωτερικούς φυσικούς βηματοδότες, οι οποίοι είναι ο φλεβόκομβος, που βρίσκεται στο τοίχωμα του δεξιού κόλπου και ο κολποκοιλιακός κόμβος, που βρίσκεται στο σημείο επαφής του μεσοκοιλιακού με το μεσοκοιλιακό διάφραγμα.

ΣΤΟΜΑΧΙ

Το στομάχι αποτελεί τη συνέχεια του οισοφάγου και είναι η πιο διευρυσμένη μοίρα το πεπτικού σωλήνα. Βρίσκεται στο πάνω μέρος της κοιλιάς, κάτω από το αριστερό υποχόνδριο, στο επιγάστριο και την ομφαλική χώρα. Στο στομάχι διακρίνουμε τον θόλο, το σώμα και τον πυλωρό. Το στομάχι βοηθά στην πέψη της τροφής ενώ με τις περισταλτικές κινήσεις των μυϊκών ινών που το περιβάλλουν, το περιεχόμενο του προωθείται προς το λεπτό έντερο. Το μέγεθος και η χωρητικότητα του στομάχου ποικίλλουν ανάλογα με την ηλικία, το φύλο και τις συνήθειες του κάθε ατόμου.

ΛΕΠΤΟ ΕΝΤΕΡΟ

Το λεπτό έντερο αποτελεί τη συνέχεια του στομάχου και εκτείνεται από τον πυλωρό μέχρι το παχύ έντερο. Διακρίνεται σε δωδεκαδάκτυλο, νήστιδα και ειλεό. Το λεπτό έντερο έχει διάμετρο περίπου 2,5 εκατοστά και μήκος 6-7 μέτρα. Ο βλεννογόνος του λεπτού εντέρου παρουσιάζει πολυάριθμες πτυχές οι οποίες εμφανίζουν προσεκβολές, τις εντερικές λάχνες. Στο λεπτό έντερο ολοκληρώνεται η πέψη και γίνεται η απορρόφηση των θρεπτικών συστατικών της τροφής.

ΠΑΧΥ ΕΝΤΕΡΟ

Το παχύ έντερο έχει μήκος περίπου 1,5 μέτρο και η διάμετρό του μειώνεται από το τυφλό προς το ορθό. Διακρίνεται σε τυφλό, ανιόν, εγκάρσιο, κατιόν, σιγμοειδές και ορθό. Στο παχύ έντερο αποθηκεύεται προσωρινά το υλικό που δεν έχει υποστεί πέψη μέχρι να αποβληθεί. Στο διάστημα αυτό γίνεται απορρόφηση νερού,

αλάτων και ορισμένων βιταμινών, κυρίως της βιταμίνης Κ, που συμμετέχει στην πήξη του αίματος.

ΣΚΩΛΗΚΟΕΙΔΗΣ ΑΠΟΦΥΣΗ

Η σκωληκοειδής απόφυση αποτελεί την συνέχεια του τυφλού και το μήκος της κυμαίνεται από 8 έως 10 εκατοστά. Η κορυφή της σκωληκοειδούς απόφυσης μπορεί να βρίσκεται σε διάφορα σημεία μέσα στην κοιλία (κι αυτό πολλές φορές δημιουργεί διαγνωστικά προβλήματα). Οξεία σκωληκοειδίτιδα είναι η φλεγμονή της σκωληκοειδούς απόφυσης που προκαλείται από την απόφραξη του αυλού της σκωληκοειδούς απόφυσης. Η απόφραξη αποδίδεται συνήθως σε κοπρόλιθους (σκληρές μάζες κοπράνων) και σπανιότερα σε άλλα αίτια (συμφύσεις, νεοπλάσματα και παράσιτα του εντέρου). Μόλις αποφραχθεί ο αυλός της σκωληκοειδούς, αυξάνεται ο αριθμός των μικροβίων με αποτέλεσμα να εμφανίζεται φλεγμονή.

ΗΠΑΡ

Το ήπαρ αποτελεί τον μεγαλύτερο αδένά του σώματος και βρίσκεται στο πάνω τμήμα της κοιλιακής κοιλότητας, κάτω από το διάφραγμα, καταλαμβάνοντας το δεξιό υποχόνδριο. Το βάρος του στους άνδρες κυμαίνεται μεταξύ 1400-1800 gr και στις γυναίκες μεταξύ 1200-1400 gr. Το ήπαρ διακρίνεται σε δύο λοβούς, τον δεξιό, που αποτελεί πάνω από το 75% και τον αριστερό, που αποτελεί το 25% της επιφάνειας του ήπατος. Όλα τα ηπατικά κύτταρα παράγουν συνεχώς μικρές ποσότητες χολής, η οποία ρέει προς το δωδεκαδάκτυλο ή προς τη χοληδόχο κύστη, όπου και αποθηκεύεται. Στο ήπαρ προσέρχεται αίμα από την ηπατική αρτηρία, η οποία επιτελεί τη θρέψη του, και από την πυλαία φλέβα, η οποία μεταφέρει στο ήπαρ χρήσιμα συστατικά, από τα οποία το ήπαρ παρασκευάζει τα προϊόντα τα οποία εκκρίνει, όπως η ουρία, το ινωδογόνο, η προθρομβίνη και άλλες ουσίες. Στο ήπαρ επίσης γίνεται η αποδόμηση του γλυκογόνου.

ΧΟΛΗΔΟΧΟΣ ΚΥΣΤΗ

Η χοληδόχος κύστη βρίσκεται στην κάτω επιφάνεια του ήπατος και έχει σχήμα αχλαδιού. Το μήκος της είναι 8-10 cm και η χωρητικότητά της 30-50 cm³. Η χοληδόχος κύστη χρησιμεύει για την αποθήκευση της χολής που παράγεται από το ήπαρ, η οποία, μέσω του χοληδόχου πόρου, ρέει στο δωδεκαδάκτυλο κατά την πέψη της τροφής.

ΠΑΓΚΡΕΑΣ

Το πάγκρεας βρίσκεται μπροστά από το οπίσθιο κοιλιακό τοίχωμα, πίσω από το στομάχι. Έχει μήκος 10-15 cm, παρουσιάζει

σχήμα σφηνοειδές και διακρίνεται σε κεφαλή, σώμα και ουρά. Το πάγκρεας αποτελεί αδένα με εξωκρινή και ενδοκρινή μοίρα. Η εξωκρινής μοίρα παράγει το σπουδαιότερο από τα πεπτικά υγρά, το παγκρεατικό υγρό, ενώ η ενδοκρινής μοίρα παράγει την ινσουλίνη, η οποία ρυθμίζει το μεταβολισμό των υδατανθράκων στον οργανισμό, καθώς και άλλες ορμόνες.

ΣΠΛΗΝΑΣ

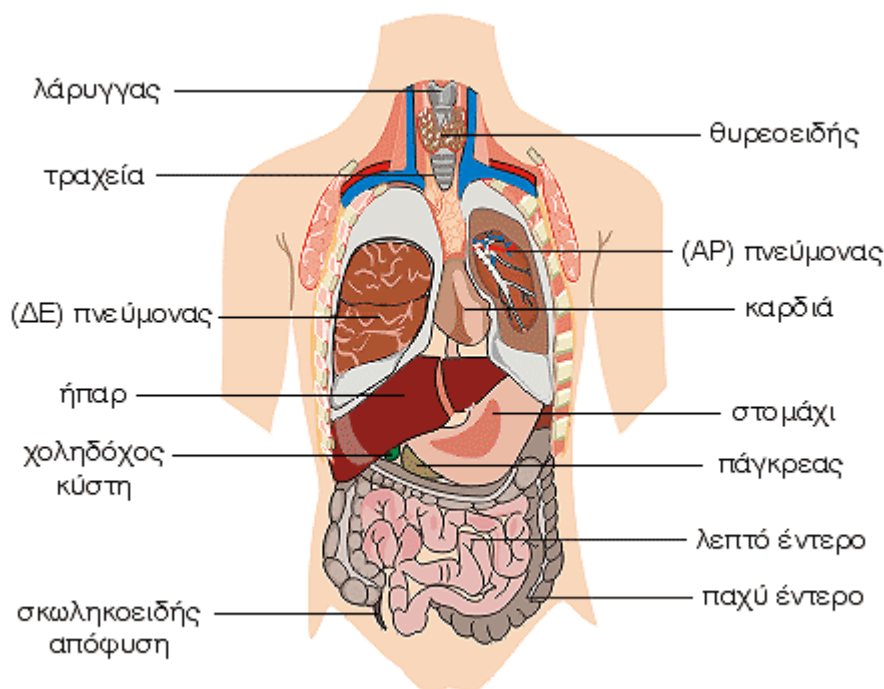
Ο σπλήνας βρίσκεται στο πάνω μέρος της κοιλιάς στο βάθος του αριστερού υποχόνδριου. Το σχήμα, το μέγεθος, το βάρος και η χροιά της σπλήνας ποικίλλουν από άτομο σε άτομο. Συνήθως έχει μήκος 12cm, πλάτος 7 cm και πάχος 3 cm, ενώ το βάρος του κυμαίνεται από 150-200 gr. Ο σπλήνας επιτελεί διάφορες λειτουργίες. Στα έμβρυα χρησιμεύει για την παραγωγή ερυθρών αιμοσφαιρίων. Μετά τον τοκετό χρησιμεύει για την παραγωγή λεμφοκυττάρων και για την καταστροφή των γερασμένων ερυθρών αιμοσφαιρίων και αιμοπεταλίων. Επίσης με το δικτυοενδοθηλιακό σύστημα χρησιμεύει για την άμυνα του οργανισμού, ενώ ακόμη αποτελεί μια δεξαμενή, ικανή να παραλάβει μεγάλη ποσότητα αίματος, ρυθμίζοντας την κυκλοφορία.

Στοιχεία φυσιολογίας

Το αναπνευστικό σύστημα εξυπηρετεί την ανταλλαγή των αερίων, που ονομάζεται αναπνοή, δηλαδή την παραλαβή του οξυγόνου από την ατμόσφαιρα και την αποβολή σ' αυτήν του διοξειδίου του άνθρακα. Διακρίνεται στην άνω και στην κάτω αεροφόρο οδό. Η άνω αεροφόρος οδός αποτελείται από την έξω και έσω μύτη και από τη ρινική και στοματική μοίρα του φάρυγγα, μέχρι το φαρυγγικό στόμιο του λάρυγγα. Η κάτω αεροφόρος οδός αποτελεί, σε στενή έννοια, αυτό το ίδιο το αναπνευστικό σύστημα, το οποίο αποτελείται από το λάρυγγα, την τραχεία, τους δύο βρόγχους και τους δύο πνεύμονες.

Οι θρεπτικές ουσίες εισέρχονται με την τροφή στον οργανισμό μέσω του πεπτικού συστήματος, όπου και υφίστανται την κατάλληλη κατεργασία ώστε να μπορούν να απορροφηθούν. Η κατεργασία αυτή λέγεται πέψη. Στο πεπτικό σύστημα επιτελείται επίσης η απορρόφηση των προϊόντων της πέψης των θρεπτικών ουσιών, του νερού, των ηλεκτρολυτών, των βιταμινών και των ανόργανων αλάτων. Το πεπτικό σύστημα αποτελείται από τον γαστρεντερικό σωλήνα και από τους προσαρτημένους σε αυτό αδένες.

Όργανα του Θώρακα και της Κοιλιάς – Μέρος Β΄



Στοιχεία ανατομίας

Τα περισσότερα όργανα του ανθρώπινου σώματος βρίσκονται στις κοιλότητες του θώρακα και της κοιλιάς.

ΤΡΑΧΕΙΑ

Η τραχεία αποτελεί ινοχόνδρινο σωλήνα και τη συνέχεια του λάρυγγα. Το μήκος της τραχείας ποικίλλει ανάλογα με την ηλικία, το φύλο και το άτομο, με μέσο όρο στους άνδρες 12 εκατοστά και στις γυναίκες 11 εκατοστά. Η τραχεία διχάζεται στους δύο βρόγχους στο ύψος του 4ου θωρακικού σπονδύλου.

ΒΡΟΓΧΟΙ

Οι βρόγχοι είναι δύο, αρχίζουν από την τραχεία και στη συνέχεια πορεύονται λοξά από τα έσω προς τα κάτω και έξω και εισέρχονται από την πύλη μέσα στο σύστοιχο πνεύμονα. Ο δεξιός βρόγχος είναι πιο ευρύς και βραχύτες από τον αριστερό. Οι βρόγχοι αποτελούνται από τρεις χιτώνες, οι οποίοι από τα έξω προς τα έσω είναι ο ινοχόνδρινος, ο μυϊκός και ο βλεννογόνος.

ΠΝΕΥΜΟΝΕΣ

Οι πνεύμονες είναι δύο, ο κάθε πνεύμονας βρίσκεται στη σύστοιχη κοιλότητα του υπεζωκότα και έχει σχήμα κώνου, του οποίου η έσω μοίρα έχει κοπεί κατά μήκος. Ο δεξιός πνεύμονας είναι πιο ογκώδης και πιο βαρύτες από τον αριστερό και γενικά οι πνεύμονες είναι πιο

βαρείς στους άνδρες από τις γυναίκες. Στο πνεύμονα μορφολογικά διακρίνουμε τη βάση, την κορυφή, τις δύο επιφάνειες, έσω και έξω, και τρία χείλη. Στην έσω επιφάνεια κάθε πνεύμονα βρίσκεται η πύλη του πνεύμονα, από την οποία εισέρχεται στον πνεύμονα ο σύστοιχος βρόγχος, ο σύστοιχος κλάδος της πνευμονικής αρτηρίας, οι βρογχικές αρτηρίες και τα νεύρα, και εξέρχονται οι πνευμονικές και βρογχικές φλέβες, όπως και τα λεμφαγγεία. Οι πνεύμονες διαιρούνται με βαθιά σχισμή τη μεσολόβια, σε λοβούς. Ο δεξιός πνεύμονας διαιρείται σε τρεις λοβούς, τον άνω, το μέσο και το κάτω και ο αριστερός πνεύμονας σε δύο λοβούς, τον άνω και κάτω. Ο κάθε πνεύμονας αποτελείται από το βρογχικό δένδρο, την πνευμονική ουσία, από αγγεία και νεύρα και περιβάλλεται εξωτερικά από τον περισπλάγγνιο υπεζωκότα.

ΚΑΡΔΙΑ

Η καρδιά είναι κοίλο μυώδες και συσταλτό όργανο, που έχει σχήμα ανάποδου κώνου και μεγέθους περίπου της γροθιάς του ατόμου, στο οποίο ανήκει. Η καρδιά είναι κλεισμένη μέσα σε ινορογόνο θύλακο, το περικάρδιο. Φέρεται λοξά από τα δεξιά προς τα αριστερά και καταλαμβάνει το κάτω μέρος του πρόσθιου μεσοπνευμονίου χώρου και έτσι βρίσκεται πίσω από το σώμα του στέρνου. Η κορυφή της καρδιάς στρέφεται προς τα κάτω, μπροστά και αριστερά έτσι ώστε σχεδόν τα δύο τρίτα της καρδιάς βρίσκονται προς τα αριστερά.

Η καρδιά αποτελείται εσωτερικά από τέσσερις κοιλότητες. Οι δύο είναι πιο μεγάλες και με παχιά τοιχώματα και ονομάζονται κοιλίες και οι άλλες δύο είναι πιο μικρές με λεπτά τοιχώματα και ονομάζονται κόλποι. Οι κόλποι χωρίζονται με το μεσοκοιλιακό διάφραγμα σε δεξιό και αριστερό κόλπο ενώ οι κοιλίες χωρίζονται με το μεσοκοιλιακό διάφραγμα σε δεξιά και αριστερή κοιλία.

Η καρδιά στην πραγματικότητα είναι μια μυώδης αντλία, η οποία αποτελείται από ένα χαρακτηριστικό είδος μυϊκών ινών, τις μυοκαρδιακές μυϊκές ίνες. Οι μυϊκές ίνες του μυοκαρδίου συνδέονται κατάλληλα μεταξύ τους, επιτρέποντας την συγχρονισμένη σύσπασή τους. Η λειτουργία της καρδιάς συντονίζεται από εσωτερικούς φυσικούς βηματοδότες, οι οποίοι είναι ο φλεβόκομβος, που βρίσκεται στο τοίχωμα του δεξιού κόλπου και ο κολποκοιλιακός κόμβος, που βρίσκεται στο σημείο επαφής του μεσοκοιλιακού με το μεσοκοιλιακό διάφραγμα.

ΣΤΟΜΑΧΙ

Το στομάχι αποτελεί τη συνέχεια του οισοφάγου και είναι η πιο διευρυμένη μοίρα το πεπτικού σωλήνα. Βρίσκεται στο πάνω μέρος της κοιλιάς, κάτω από το αριστερό υποχόνδριο, στο επιγάστριο και την ομφαλική χώρα. Στο στομάχι διακρίνουμε τον θόλο, το σώμα και τον πυλωρό. Το στομάχι βοηθά στην πέψη της τροφής ενώ με τις περισταλτικές κινήσεις των μυϊκών ινών που το περιβάλλουν, το περιεχόμενο του προωθείται προς το λεπτό έντερο. Το μέγεθος και η χωρητικότητα του στομάχου ποικίλλουν ανάλογα με την ηλικία, το φύλο και τις συνήθειες του κάθε ατόμου.

ΛΕΠΤΟ ΕΝΤΕΡΟ

Το λεπτό έντερο αποτελεί τη συνέχεια του στομάχου και εκτείνεται από τον πυλωρό μέχρι το παχύ έντερο. Διακρίνεται σε δωδεκαδάκτυλο, νήστιδα και ειλεό. Το λεπτό έντερο έχει διάμετρο περίπου 2,5 εκατοστά και μήκος 6-7 μέτρα. Ο βλεννογόνος του λεπτού εντέρου παρουσιάζει πολυάριθμες πτυχές οι οποίες εμφανίζουν προεκβολές, τις εντερικές λάχνες. Στο λεπτό έντερο ολοκληρώνεται η πέψη και γίνεται η απορρόφηση των θρεπτικών συστατικών της τροφής.

ΠΑΧΥ ΕΝΤΕΡΟ

Το παχύ έντερο έχει μήκος περίπου 1,5 μέτρο και η διάμετρός του μειώνεται από το τυφλό προς το ορθό. Διακρίνεται σε τυφλό, ανιόν, εγκάρσιο, κατιόν, σιγμοειδές και ορθό. Στο παχύ έντερο αποθηκεύεται προσωρινά το υλικό που δεν έχει υποστεί πέψη μέχρι να αποβληθεί. Στο διάστημα αυτό γίνεται απορρόφηση νερού,

αλάτων και ορισμένων βιταμινών, κυρίως της βιταμίνης Κ, που συμμετέχει στην πήξη του αίματος.

ΣΚΩΛΗΚΟΕΙΔΗΣ ΑΠΟΦΥΣΗ

Η σκωληκοειδής απόφυση αποτελεί την συνέχεια του τυφλού και το μήκος της κυμαίνεται από 8 έως 10 εκατοστά. Η κορυφή της σκωληκοειδούς απόφυσης μπορεί να βρίσκεται σε διάφορα σημεία μέσα στην κοιλιά (κι αυτό πολλές φορές δημιουργεί διαγνωστικά προβλήματα). Οξεία σκωληκοειδίτιδα είναι η φλεγμονή της σκωληκοειδούς απόφυσης που προκαλείται από την απόφραξη του αυλού της σκωληκοειδούς απόφυσης. Η απόφραξη αποδίδεται συνήθως σε κοπρόλιθους (σκληρές μάζες κοπράνων) και σπανιότερα σε άλλα αίτια (συμφύσεις, νεοπλάσματα και παράσιτα του εντέρου). Μόλις αποφραχθεί ο αυλός της σκωληκοειδούς, αυξάνεται ο αριθμός των μικροβίων με αποτέλεσμα να εμφανίζεται φλεγμονή.

ΗΠΑΡ

Το ήπαρ αποτελεί τον μεγαλύτερο αδένα του σώματος και βρίσκεται στο πάνω τμήμα της κοιλιακής κοιλότητας, κάτω από το διάφραγμα, καταλαμβάνοντας το δεξιό υποχόνδριο. Το βάρος του στους άνδρες κυμαίνεται μεταξύ 1400-1800 gr και στις γυναίκες μεταξύ 1200-1400 gr. Το ήπαρ διακρίνεται σε δύο λοβούς, τον δεξιό, που αποτελεί πάνω από το 75% και τον αριστερό, που αποτελεί το 25% της επιφάνειας του ήπατος. Όλα τα ηπατικά κύτταρα παράγουν συνεχώς μικρές ποσότητες χολής, η οποία ρέει προς το δωδεκαδάκτυλο ή προς τη χοληδόχο κύστη, όπου και αποθηκεύεται. Στο ήπαρ προσέρχεται αίμα από την ηπατική αρτηρία, η οποία επιτελεί τη θρέψη του, και από την πυλαία φλέβα, η οποία μεταφέρει στο ήπαρ χρήσιμα συστατικά, από τα οποία το ήπαρ παρασκευάζει τα προϊόντα τα οποία εκκρίνει, όπως η ουρία, το ινωδογόνο, η προθρομβίνη και άλλες ουσίες. Στο ήπαρ επίσης γίνεται η αποδόμηση του γλυκογόνου.

ΧΟΛΗΔΟΧΟΣ ΚΥΣΤΗ

Η χοληδόχος κύστη βρίσκεται στην κάτω επιφάνεια του ήπατος και έχει σχήμα αχλαδιού. Το μήκος της είναι 8-10 cm και η χωρητικότητά της 30-50 cm³. Η χοληδόχος κύστη χρησιμεύει για την αποθήκευση της χολής που παράγεται από το ήπαρ, η οποία, μέσω του χοληδόχου πόρου, ρέει στο δωδεκαδάκτυλο κατά την πέψη της τροφής.

ΠΑΓΚΡΕΑΣ

Το πάγκρεας βρίσκεται μπροστά από το οπίσθιο κοιλιακό τοίχωμα, πίσω από το στομάχι. Έχει μήκος 10-15 cm, παρουσιάζει

σχήμα σφηνοειδές και διακρίνεται σε κεφαλή, σώμα και ουρά. Το πάγκρεας αποτελεί αδένα με εξωκρινή και ενδοκρινή μοίρα. Η εξωκρινής μοίρα παράγει το σπουδαιότερο από τα πεπτικά υγρά, το παγκρεατικό υγρό, ενώ η ενδοκρινής μοίρα παράγει την ινσουλίνη, η οποία ρυθμίζει το μεταβολισμό των υδατανθράκων στον οργανισμό, καθώς και άλλες ορμόνες.

ΣΠΛΗΝΑΣ

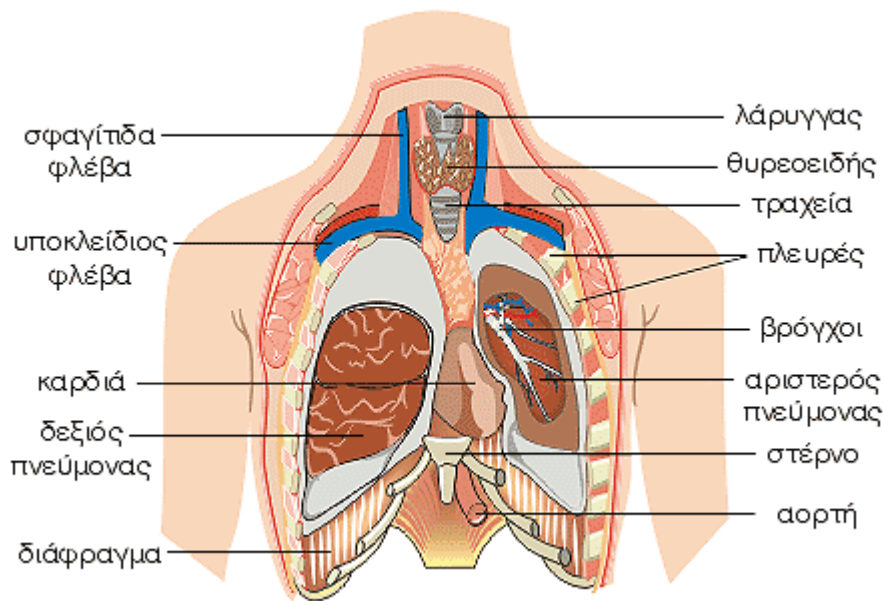
Ο σπλήνας βρίσκεται στο πάνω μέρος της κοιλιάς στο βάθος του αριστερού υποχόνδριου. Το σχήμα, το μέγεθος, το βάρος και η χροιά του σπληνός ποικίλλουν από άτομο σε άτομο. Συνήθως έχει μήκος 12cm, πλάτος 7 cm και πάχος 3 cm, ενώ το βάρος του κυμαίνεται από 150-200 gr. Ο σπλήνας επιτελεί διάφορες λειτουργίες. Στα έμβρυα χρησιμεύει για την παραγωγή ερυθρών αιμοσφαιρίων. Μετά τον τοκετό χρησιμεύει για την παραγωγή λεμφοκυττάρων και για την καταστροφή των γερασμένων ερυθρών αιμοσφαιρίων και αιμοπεταλίων. Επίσης με το δικτυοενδοθηλιακό σύστημα χρησιμεύει για την άμυνα του οργανισμού, ενώ ακόμη αποτελεί μια δεξαμενή, ικανή να παραλάβει μεγάλη ποσότητα αίματος, ρυθμίζοντας την κυκλοφορία.

Στοιχεία φυσιολογίας

Το αναπνευστικό σύστημα εξυπηρετεί την ανταλλαγή των αερίων, που ονομάζεται αναπνοή, δηλαδή την παραλαβή του οξυγόνου από την ατμόσφαιρα και την αποβολή σ' αυτήν του διοξειδίου του άνθρακα. Διακρίνεται στην άνω και στην κάτω αεροφόρο οδό. Η άνω αεροφόρος οδός αποτελείται από την έξω και έσω μύτη και από τη ρινική και στοματική μοίρα του φάρυγγα, μέχρι το φαρυγγικό στόμιο του λάρυγγα. Η κάτω αεροφόρος οδός αποτελεί, σε στενή έννοια, αυτό το ίδιο το αναπνευστικό σύστημα, το οποίο αποτελείται από το λάρυγγα, την τραχεία, τους δύο βρόγχους και τους δύο πνεύμονες.

Οι θρεπτικές ουσίες εισέρχονται με την τροφή στον οργανισμό μέσω του πεπτικού συστήματος, όπου και υφίστανται την κατάλληλη κατεργασία ώστε να μπορούν να απορροφηθούν. Η κατεργασία αυτή λέγεται πέψη. Στο πεπτικό σύστημα επιτελείται επίσης η απορρόφηση των προϊόντων της πέψης των θρεπτικών ουσιών, του νερού, των ηλεκτρολυτών, των βιταμινών και των ανόργανων αλάτων. Το πεπτικό σύστημα αποτελείται από τον γαστρεντερικό σωλήνα και από τους προσαρτημένους σε αυτό αδένες.

Όργανα του Θώρακα



Στοιχεία ανατομίας

ΤΡΑΧΕΙΑ

Η τραχεία είναι ένας ινοχόνδρινος σωλήνας και αποτελεί τη συνέχεια του λάρυγγα. Το μήκος της, ποικίλει ανάλογα με την ηλικία, το φύλο και το άτομο και είναι, κατά μέσο όρο, στους άνδρες 12 εκατοστά και στις γυναίκες 11 εκατοστά. Η τραχεία διχάζεται στους δύο βρόγχους στο ύψος του 4ου θωρακικού σπονδύλου.

ΒΡΟΓΧΟΙ

Οι βρόγχοι είναι δύο, αρχίζουν από την τραχεία και στη συνέχεια πορεύονται λοξά από τα έξω προς τα κάτω και έξω και εισέρχονται από την πύλη μέσα στο σύστοιχο πνεύμονα. Ο δεξιός βρόγχος είναι πιο ευρύς και βραχύς από τον αριστερό. Οι βρόγχοι αποτελούνται από τρεις χιτώνες, οι οποίοι από τα έξω προς τα έσω είναι ο ινοχόνδρινος, ο μυϊκός και ο βλεννογόνος.

ΠΝΕΥΜΟΝΕΣ

Οι πνεύμονες είναι δύο. Κάθε πνεύμονας βρίσκεται στη σύστοιχη κοιλότητα του υπεζωκότα και έχει σχήμα κώνου, του οποίου η έσω μοίρα έχει κοπεί κατά μήκος. Ο δεξιός πνεύμονας είναι πιο ογκώδης και πιο βαρύτες από τον αριστερό και γενικά οι πνεύμονες είναι πιο βαρείς στους άνδρες από τις γυναίκες. Στον πνεύμονα μορφολογικά διακρίνουμε τη βάση, τη κορυφή, δύο επιφάνειες, την έσω και την έξω, και τρία χείλη. Στην έσω επιφάνεια κάθε πνεύμονα βρίσκεται η πύλη του πνεύμονα, από την οποία εισέρχεται στον πνεύμονα ο σύστοιχος βρόχος, ο σύστοιχος κλάδος της πνευμονικής αρτηρίας, οι βρογχικές αρτηρίες

και τα νεύρα, και εξέρχονται οι πνευμονικές και βρογχικές φλέβες, όπως και τα λεμφαγγεία. Οι πνεύμονες διαιρούνται με βαθιά σχισμή, τη μεσολόβια σχισμή, σε λοβούς. Ο δεξιός πνεύμονας διαιρείται σε τρεις λοβούς, τον άνω, το μέσο και τον κάτω και ο αριστερός πνεύμονας σε δύο λοβούς, τον άνω και τον κάτω. Ο κάθε πνεύμονας αποτελείται από το βρογχικό δένδρο, την πνευμονική ουσία, από αγγεία και νεύρα και περιβάλλεται εξωτερικά από τον περισπλάγγνιο υπεζωκότα.

ΚΑΡΔΙΑ

Η καρδιά είναι κοίλο μυώδες και συσταλτό όργανο, που έχει σχήμα ανάποδου κώνου και μεγέθους περίπου της γροθιάς του ατόμου, στο οποίο ανήκει. Η καρδιά είναι κλεισμένη μέσα σε ινορογόνο θύλακο, το περικάρδιο. Φέρεται λοξά από τα δεξιά προς τα αριστερά και καταλαμβάνει το κάτω μέρος του πρόσθιου μεσοπνευμονίου χώρου και έτσι βρίσκεται πίσω από το σώμα του στέρνου. Η κορυφή της καρδιάς στρέφεται προς τα κάτω, μπροστά και αριστερά έτσι ώστε σχεδόν τα δύο τρίτα της καρδιάς βρίσκονται προς τα αριστερά. Η καρδιά αποτελείται εσωτερικά από τέσσερις κοιλότητες. Οι δύο είναι πιο μεγάλες και με παχιά τοιχώματα και ονομάζονται κοιλίες και οι άλλες δύο είναι πιο μικρές με λεπτά τοιχώματα και ονομάζονται κόλποι. Οι κόλποι χωρίζονται με το μεσοκοιλιακό διάφραγμα σε δεξιό και αριστερό κόλπο ενώ οι κοιλίες χωρίζονται με το μεσοκοιλιακό διάφραγμα σε δεξιό και αριστερή κοιλία.

ΑΟΡΤΗ

Η αορτή είναι το μεγαλύτερο σε εύρος αρτηριακό στέλεχος, το οποίο χορηγεί αίμα σε όλες τις αρτηρίες του σώματος. Εκφύεται από την αριστερή κοιλία της καρδιάς και ανάλογα με την πορεία της διακρίνεται σε τρία μέρη, την ανιούσα αορτή, το αορτικό τόξο και την κατιούσα αορτή (θωρακική και κοιλιακή αορτή).

ΑΝΩ ΚΟΙΛΗ ΦΛΕΒΑ

Η άνω κοίλη φλέβα συλλέγει το αίμα της κεφαλής, του τραχήλου, του άνω άκρου, των τοιχωμάτων και των σπλάγχχνων του θώρακα. Αρχίζει με τη συμβολή των δύο ανώνυμων φλεβών και εκβάλλει στο άνω τοίχωμα του δεξιού κόλπου της καρδιάς. Στην άνω κοίλη φλέβα εκβάλλει και άζυγη φλέβα.

ΔΙΑΦΡΑΓΜΑ

Το διάφραγμα είναι ένα αποπλατυσμένο θολωτό μυοτενοντώδες πέταλο, το οποίο χωρίζει την θωρακική κοιλότητα από την κοιλότητα της κοιλιάς. Το διάφραγμα εμφανίζει τρήματα και σχίσμες, διαμέσου των οποίων διέρχονται ανατομικά στοιχεία από το θώρακα στην κοιλία και αντίθετα. Η κύρια ενέργεια του διαφράγματος είναι η μεγάλη συμβολή του στη διαφραγματική αναπνοή.

Στοιχεία φυσιολογίας

Οι κινήσεις του θώρακα κατά την αναπνοή, που οφείλονται στην λειτουργία των

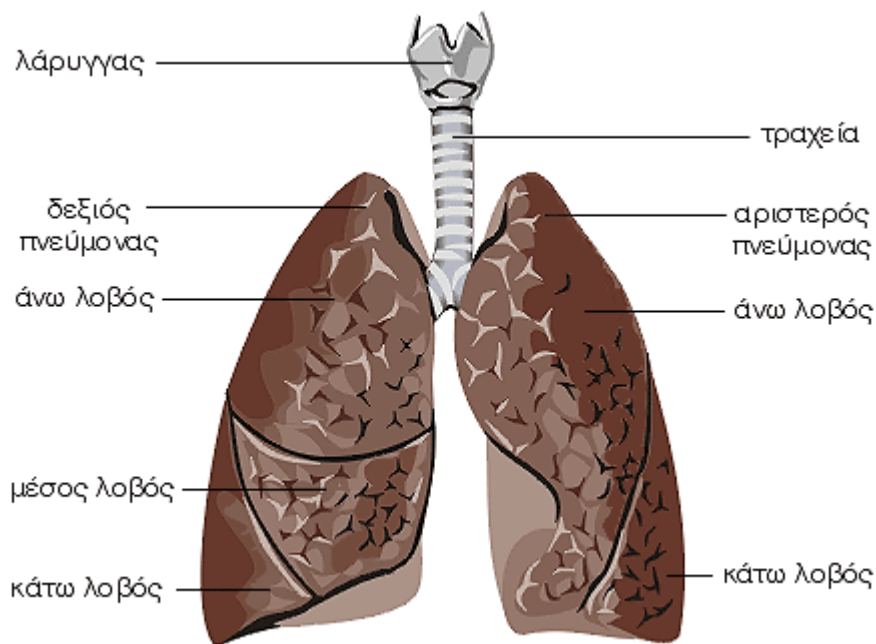
αναπνευστικών μυών, πραγματοποιούνται κυρίως στο σημείο που οι πλευρές ενώνονται με τους θωρακικούς σπονδύλους. Στις αρθρώσεις αυτές κατά την αναπνοή γίνονται κινήσεις των πλευρών και του στέρνου και αυξομειώνεται ανάλογα το μέγεθος του θώρακα.

Έτσι, κατά την εισπνοή, οι διαστάσεις του θώρακα αυξάνουν αφ' ενός μεν με την κίνηση των πλευρών και του στέρνου προς τα πάνω, οπότε το στέρνο απομακρύνεται από τη σπονδυλική στήλη, αφ' εταίρου δε με την κίνηση των πλευρών προς τα έξω. Τα αντίθετα συμβαίνουν κατά την εκπνοή.

Το αναπνευστικό σύστημα εξυπηρετεί την ανταλλαγή των αερίων, που ονομάζεται αναπνοή, δηλαδή την παραλαβή του οξυγόνου από την ατμόσφαιρα και την αποβολή σ' αυτήν του διοξειδίου του άνθρακα. Διακρίνεται στην άνω και στην κάτω αεροφόρο οδό. Η άνω αεροφόρος οδός αποτελείται από τη μύτη και από τη ρινική και στοματική μοίρα του φάρυγγα, μέχρι το φαρυγγικό στόμιο του λάρυγγα. Η κάτω αεροφόρος οδός, που ουσιαστικά αποτελεί το αναπνευστικό σύστημα, αποτελείται από το λάρυγγα, την τραχεία, τους δύο βρόγχους και τους δύο πνεύμονες.

Οι αρτηρίες της μεγάλης ή σωματικής κυκλοφορίας χορηγούν αίμα σε όλο τον οργανισμό. Οι φλέβες της μεγάλης ή σωματικής κυκλοφορίας επιστρέφουν το αίμα από τα διάφορα όργανα στη καρδιά.

Αναπνευστικό Σύστημα



Στοιχεία ανατομίας

Το αναπνευστικό σύστημα εξυπηρετεί την ανταλλαγή των αερίων, που ονομάζεται αναπνοή, δηλαδή την παραλαβή του οξυγόνου από την ατμόσφαιρα και την αποβολή σ' αυτήν του διοξειδίου του άνθρακα. Διακρίνεται στην άνω και στην κάτω αεροφόρο οδό. Η άνω αεροφόρος οδός αποτελείται από την έξω και έσω μύτη και από τη ρινική και στοματική μοίρα του φάρυγγα, μέχρι το φαρυγγικό στόμιο του λάρυγγα. Η κάτω αεροφόρος οδός, που ουσιαστικά αποτελεί το αναπνευστικό σύστημα, αποτελείται από το λάρυγγα, την τραχεία, τους δύο βρόγχους και τους δύο πνεύμονες.

ΛΑΡΥΓΓΑΣ

Ο λάρυγγας χρησιμεύει ως αεραγωγός και ως φωνητικό όργανο. Η φωνή παράγεται κυρίως από δύο πτυχές του βλεννογόνου του λάρυγγα, τις φωνητικές χορδές, οι οποίες πάλλονται από τον εκπνεόμενο αέρα. Ο λάρυγγας προς τα άνω εκβάλλει στο φάρυγγα, με τον οποίον έμμεσα επικοινωνεί με τη μύτη και με το στόμα, ενώ προς τα κάτω συνεχίζει στην τραχεία. Ο λάρυγγας αποτελείται από χόνδρους οι οποίοι αποτελούν το σκελετό του λάρυγγα, από μύς οι οποίοι κινούν τους χόνδρους, από αγγεία και νεύρα. Η κοιλότητα του επενδύεται με βλεννογόνο.

ΤΡΑΧΕΙΑ

Η τραχεία αποτελεί ινοχόνδρινο σωλήνα και τη συνέχεια του λάρυγγα. Το μήκος της, ποικίλει ανάλογα με την ηλικία, το φύλο και το άτομο, με μέσο όρο στους άνδρες 12 εκατοστά και στις γυναίκες 11 εκατοστά. Η τραχεία διχάζεται στους δύο βρόγχους στο ύψος του 4ου θωρακικού σπονδύλου.

ΒΡΟΓΧΟΙ

Οι βρόγχοι είναι δύο, αρχίζουν από την τραχεία και στη συνέχεια πορεύονται λοξά από τα έξω προς τα κάτω και έξω και εισέρχονται από την πύλη μέσα στο σύστοιχο πνεύμονα. Ο δεξιός βρόγχος είναι πιο ευρύς και βραχύτες από τον αριστερό. Οι βρόγχοι αποτελούνται από τρεις χιτώνες, οι οποίες από τα έξω προς τα έσω είναι ο ινοχόνδρινος, ο μυϊκός και ο βλεννογόνος.

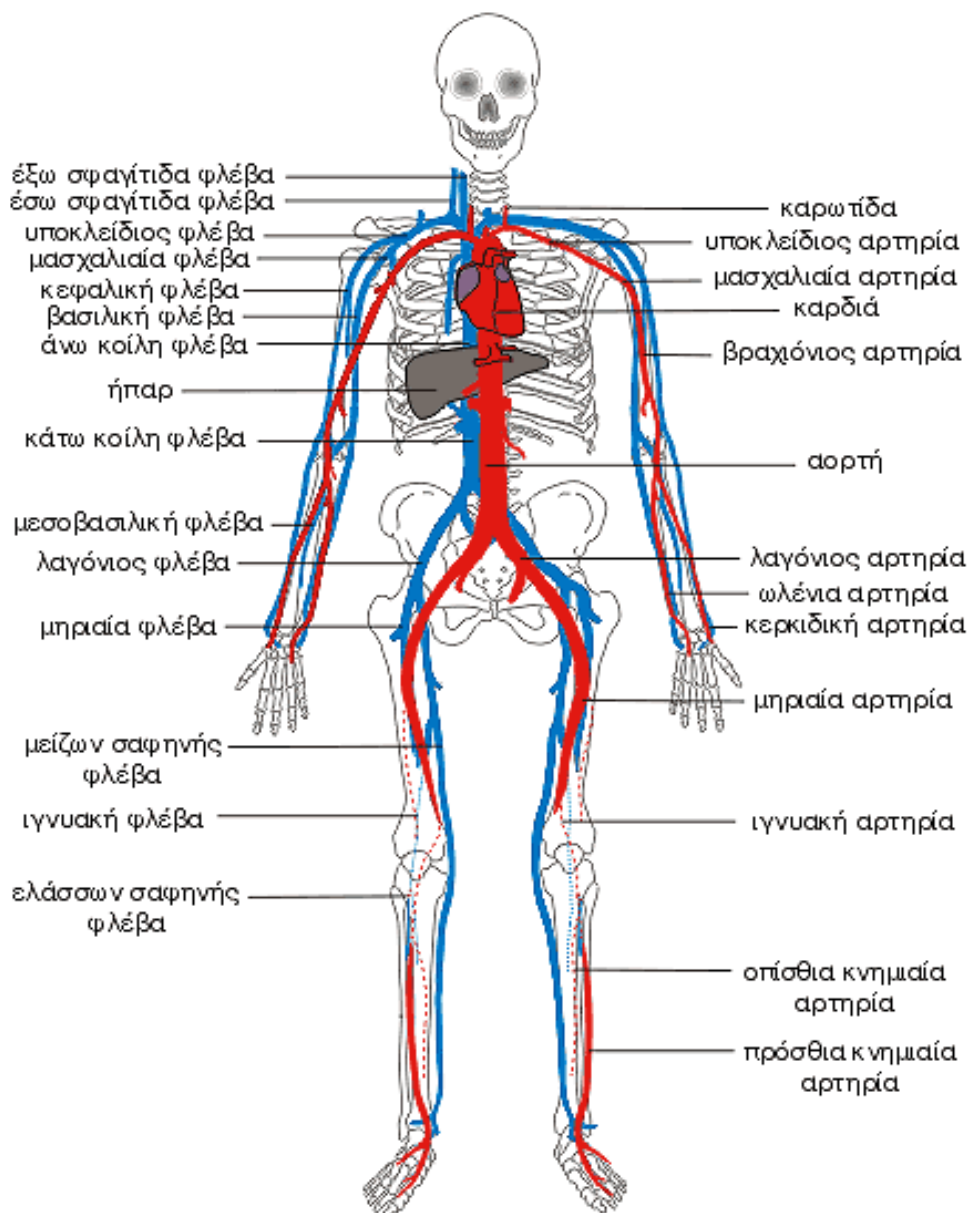
ΠΝΕΥΜΟΝΕΣ

Οι πνεύμονες είναι δύο, ο κάθε πνεύμονας βρίσκεται στη σύστοιχη κοιλότητα του υπεζωκότα και έχει σχήμα κώνου, του οποίου η έσω μοίρα έχει κοπέι κατά μήκος. Ο δεξιός πνεύμονας είναι πιο ογκώδης και πιο βαρύτες από τον αριστερό και γενικά οι πνεύμονες είναι πιο βαρείς στους άνδρες από τις γυναίκες. Στο πνεύμονα μορφολογικά διακρίνουμε τη βάση, την κορυφή, τις δύο επιφάνειες, έσω και έξω, και τρία χείλη. Στην έσω επιφάνεια κάθε πνεύμονα βρίσκεται η πύλη του πνεύμονα, από την οποία εισέρχεται στον πνεύμονα ο σύστοιχος βρόχος, ο σύστοιχος κλάδος της

πνευμονικής αρτηρίας, οι βρογχικές αρτηρίες και τα νεύρα, και εξέρχονται οι πνευμονικές και βρογχικές φλέβες, όπως και τα λεμφαγγεία. Οι πνεύμονες διαιρούνται με βαθιά σχισμή τη μεσολόβια, σε λοβούς. Ο δεξιός πνεύμονας διαιρείται σε τρεις λοβούς, τον άνω, το μέσο

και το κάτω και ο αριστερός πνεύμονας σε δύο λοβούς, τον άνω και κάτω. Ο κάθε πνεύμονας αποτελείται από το βρογχικό δένδρο, την πνευμονική ουσία, από αγγεία και νεύρα και περιβάλλεται εξωτερικά από τον περισιπλάγχνιο υπεζωκότα.

Κυκλοφορικό Σύστημα



Στοιχεία ανατομίας

Η μεταφορά του οξυγόνου και των θρεπτικών ουσιών καθώς και η απομάκρυνση του διοξειδίου του άνθρακα και των προϊόντων του μεταβολισμού από κύτταρα των ιστών, γίνεται με το κυκλοφορικό σύστημα, το οποίο αποτελείται από την καρδιά, τα αιμοφόρα αγγεία και το αίμα που κυκλοφορεί μέσα σε αυτά, καθώς και το λεμφικό σύστημα, μέσα στο οποίο κυκλοφορεί η λέμφος. Κύριο όργανο του κυκλοφορικού συστήματος είναι η καρδιά.

ΚΑΡΔΙΑ

Η καρδιά είναι κοίλο μυώδες και συσταλτό όργανο, που έχει σχήμα ανάποδου κώνου και

μέγεθος περίπου της γροθιάς του ατόμου, στο οποίο ανήκει. Η καρδιά είναι κλεισμένη μέσα σε ινορογόνο θύλακο, το περικάρδιο. Φέρεται λοξά από τα δεξιά προς τα αριστερά και καταλαμβάνει το κάτω μέρος του πρόσθιου μεσοπνευμονίου χώρου και έτσι βρίσκεται πίσω από το σώμα του στέρνου. Η κορυφή της καρδιάς στρέφεται προς τα κάτω, μπροστά και αριστερά έτσι ώστε σχεδόν τα δύο τρίτα της καρδιάς βρίσκονται προς τα αριστερά. Η καρδιά αποτελείται εσωτερικά από τέσσερις κοιλότητες. Οι δύο είναι πιο μεγάλες και με παχιά τοιχώματα και ονομάζονται κοιλίες και οι άλλες δύο είναι πιο μικρές με λεπτά τοιχώματα και ονομάζονται κόλποι. Οι κόλποι χωρίζονται με το μεσοκοιλιακό διάφραγμα σε δεξιό και

αριστερό κόλπο ενώ οι κοιλίες χωρίζονται με το μεσοκοιλιακό διάφραγμα σε δεξιά και αριστερή κοιλία.

Η καρδιά στην πραγματικότητα είναι μια μυώδης αντλία, η οποία αποτελείται από ένα χαρακτηριστικό είδος μυϊκών ινών, τις μυοκαρδιακές μυϊκές ίνες. Οι μυϊκές ίνες του μυοκαρδίου συνδέονται κατάλληλα μεταξύ τους, επιτρέποντας την συγχρονισμένη σύσπασή τους. Η λειτουργία της καρδιάς συντονίζεται από εσωτερικούς φυσικούς βηματοδότες, οι οποίοι είναι ο φλεβόκομβος, που βρίσκεται στο τοίχωμα του δεξιού κόλπου και ο κολποκοιλιακός κόμβος, που βρίσκεται στο σημείο επαφής του μεσοκοιλιακού με το μεσοκοιλιακό διάφραγμα.

ΑΙΜΟΦΟΡΑ ΑΓΓΕΙΑ

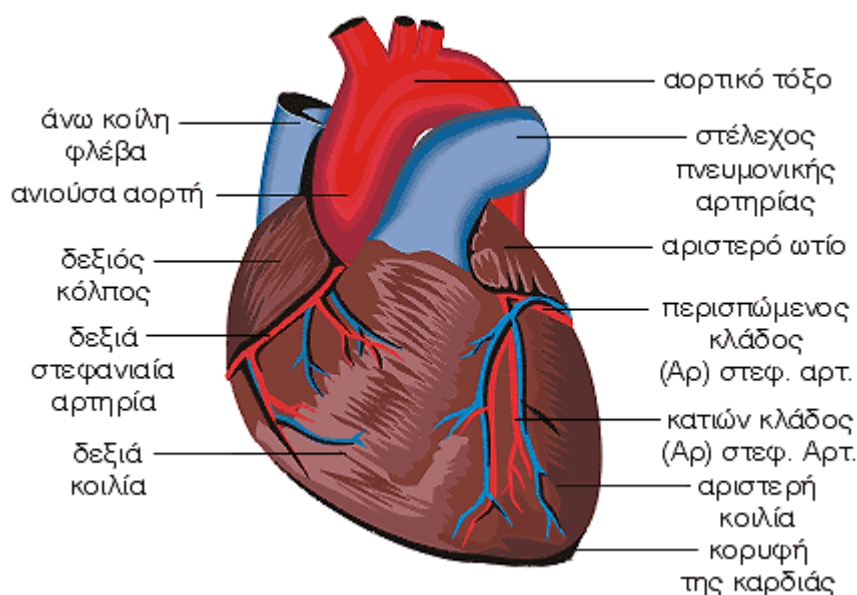
Το κυκλοφορικό σύστημα περιλαμβάνει τις αρτηρίες, που μεταφέρουν το αίμα από την καρδιά προς την περιφέρεια, τα τριχοειδή, που επιτρέπουν την ανταλλαγή των ουσιών στους

ιστούς, και τις φλέβες, που επαναφέρουν το αίμα στην καρδιά. Τα τριχοειδή αγγεία παρεμβάλλονται μεταξύ των αρτηριών και των φλεβών.

Στοιχεία φυσιολογίας

Ο όρος πίεση του αίματος, εκφράζει την πίεση που ασκείται από το αίμα στο τοίχωμα ενός αιμοφόρου αγγείου. Συνήθως μετράται η πίεση που ασκείται στα τοιχώματα των αρτηριών. Όταν η καρδιά συστέλλεται η πίεση του αίματος στις αρτηρίες κυμαίνεται από 110 mmHg έως 150mmHg και ονομάζεται συστολική αρτηριακή πίεση. Όταν η καρδιά χαλαρώνει, η πίεση αυτή γίνεται 80mmHg και τότε ονομάζεται διαστολική αρτηριακή πίεση. Η παθολογική αύξηση της αρτηριακής πίεσης ονομάζεται αρτηριακή υπέρταση ενώ η παθολογική μείωση της αρτηριακής πίεσης ονομάζεται υπόταση.

Καρδιά - Εξωτερική Άποψη



Στοιχεία ανατομίας

Η καρδιά είναι κοίλο μυώδες και συσταλτό όργανο, που έχει σχήμα ανάποδου κώνου και μεγέθους περίπου της γροθιάς του ατόμου, στο οποίο ανήκει. Η καρδιά είναι κλεισμένη μέσα σε ινοορογόνο θύλακο, το περικάρδιο. Φέρεται λοξά από τα δεξιά προς τα αριστερά και καταλαμβάνει το κάτω μέρος του πρόσθιου μεσοπνευμονίου χώρου και έτσι βρίσκεται πίσω από το σώμα του στέρνου. Η κορυφή της καρδιάς στρέφεται προς τα κάτω, μπροστά και αριστερά έτσι ώστε σχεδόν τα δύο τρίτα της καρδιάς βρίσκονται προς τα αριστερά.

Αποτελείται εσωτερικά από τέσσερις κοιλότητες. Οι δύο είναι πιο μεγάλες και με παχιά τοιχώματα και ονομάζονται κοιλίες και οι άλλες δύο είναι πιο μικρές με λεπτά τοιχώματα και ονομάζονται κόλποι. Οι κόλποι χωρίζονται με το μεσοκοιλιακό διάφραγμα σε δεξιό και αριστερό κόλπο ενώ οι κοιλίες χωρίζονται με το μεσοκοιλιακό διάφραγμα σε δεξιά και αριστερή κοιλία.

Η καρδιά, σαν σύνολο, διαιρείται εσωτερικά κατά μήκος σε δύο κοιλότητες, την δεξιά και την αριστερή καρδιά. Η δεξιά καρδιά γεμίζει πάντοτε από φλεβικό αίμα ενώ η αριστερή καρδιά πάντοτε από αρτηριακό αίμα.

Η καρδιά στην πραγματικότητα είναι μια μυώδης αντλία, η οποία αποτελείται από ένα χαρακτηριστικό είδος μυϊκών ινών, τις μυοκαρδιακές μυϊκές ίνες. Οι μυϊκές ίνες του μυοκαρδίου συνδέονται κατάλληλα μεταξύ τους, επιτρέποντας την συγχρονισμένη σύσπασή τους. Η λειτουργία της καρδιάς συντονίζεται από εσωτερικούς φυσικούς βηματοδότες, οι οποίοι είναι ο φλεβόκομβος,

που βρίσκεται στο τοίχωμα του δεξιού κόλπου και ο κολποκοιλιακός κόμβος, που βρίσκεται στο σημείο επαφής του μεσοκοιλιακού με το μεσοκοιλιακό διάφραγμα.

ΑΟΡΤΗ

Η αορτή είναι το μεγαλύτερο σε εύρος αρτηριακό στέλεχος, το οποίο χορηγεί αίμα σε όλες τις αρτηρίες του σώματος. Εκφύεται από την αριστερή κοιλία της καρδιάς και ανάλογα με την πορεία της διακρίνεται σε τρία μέρη, την ανιούσα αορτή, το αορτικό τόξο και την κατιούσα αορτή (θωρακική και κοιλιακή αορτή).

ΑΝΙΟΥΣΑ ΑΟΡΤΗ

Η ανιούσα αορτή αρχίζει από το αορτικό στόμιο, φέρεται προς τα άνω, δεξιά και μπροστά μέχρι το ύψος της στερνικής γωνίας, όπου μεταπίπτει στο αορτικό τόξο. Από την ανιούσα αορτή εκφύονται η δεξιά και η αριστερή στεφανιαία αρτηρία.

ΑΟΡΤΙΚΟ ΤΟΞΟ

Το αορτικό τόξο αποτελεί τη συνέχεια της ανιούσας αορτής, φέρεται προς τα άνω, πίσω και αριστερά, πίσω από τη λαβή του στέρνου, μετά φέρεται προς τα κάτω μέχρι το ύψος του 4ου θωρακικού σπονδύλου όπου μεταπίπτει στην κατιούσα αορτή. Το αορτικό τόξο χορηγεί αρτηριακούς κλάδους, την ανώνυμη αρτηρία, την αριστερή κοινή καρωτίδα και την αριστερή υποκλείδια αρτηρία.

ΠΝΕΥΜΟΝΙΚΗ ΑΡΤΗΡΙΑ

Η πνευμονική αρτηρία, που εκφύεται από τη

δεξιά κοιλία της καρδιάς, φέρνει φλεβικό αίμα από τη δεξιά κοιλία της καρδιάς στους πνεύμονες, Η αρτηρία αυτή αποτελεί το στέλεχος της πνευμονικής αρτηρίας, το οποίο χορηγεί δύο κλάδους, το δεξιό και τον αριστερό, οι οποίοι λέγονται δεξιά και αριστερή πνευμονική αρτηρία.

ΑΝΩ ΚΟΙΛΗ ΦΛΕΒΑ

Η άνω κοίλη φλέβα συλλέγει το αίμα της κεφαλής, του τραχήλου, των άνω άκρων και των τοιχωμάτων και σπλάγχχνων του θώρακα. Αρχίζει με τη συμβολή των δύο ανώνυμων φλεβών και εκβάλλει στο άνω τοίχωμα του δεξιού κόλπου της καρδιάς. Στην άνω κοίλη φλέβα εκβάλλει και η άζυγη φλέβα.

ΚΑΤΩ ΚΟΙΛΗ ΦΛΕΒΑ

Η κάτω κοίλη φλέβα αθροίζει το αίμα από τα δύο κάτω άκρα, από τα τοιχώματα και τα σπλάγχχνα της κοιλιάς και της πυέλου και από το κάτω μέρος του νωτιαίου μυελού και των μηνίγγων του. Σχηματίζεται μέσα στην κοιλιά από τη συμβολή της δεξιάς και της αριστερής κοινής λαγόνιας φλέβας.

ΑΙΜΑΤΩΣΗ ΤΗΣ ΚΑΡΔΙΑΣ

Οι αρτηρίες που χορηγούν αίμα στην καρδιά είναι η δεξιά και η αριστερή στεφανιαία αρτηρία, οι οποίες εκφύονται από την ανιούσα αορτή.

ΔΕΞΙΑ ΣΤΕΦΑΝΙΑΙΑ ΑΡΤΗΡΙΑ

Η δεξιά στεφανιαία αρτηρία εκφύεται από το δεξιό μηννοειδή κόλπο και ακολούθως φέρεται στο δεξιό τμήμα της στεφανιαίας αύλακας. Ακολουθεί τη στεφανιαία αύλακα μέχρι το άνω άκρο της οπίσθιας επιμήκουσ αύλακας, όπου διχάζεται σε δύο τελικούς κλάδους. Ο οπίσθιος κατιών κλάδος χορηγεί κλάδους για τις κοιλίες και το μεσοκοιλιακό διάφραγμα. Ο άλλος τελικός κλάδος είναι πιο μικρός και συνεχίζει την πορεία του στη στεφανιαία αύλακα μέχρι τον τερματισμό του περισπωμένου κλάδου της αριστερής στεφανιαίας αρτηρίας.

ΑΡΙΣΤΕΡΗ ΣΤΕΦΑΝΙΑΙΑ ΑΡΤΗΡΙΑ

Η αριστερή στεφανιαία αρτηρία εκφύεται από τον αριστερό μηννοειδή κόλπο της αορτής και μετά από βραχεία πορεία διχάζεται στους τελικούς κλάδους, δηλαδή τον πρόσθιο κατιόντα κλάδο και τον περισπώμενο κλάδο. Ο πρόσθιος κατιών κλάδος φέρεται στην πρόσθια

επιμήκη αύλακα μέχρι την κορυφή της καρδιάς και χορηγεί κλάδους για την αιμάτωση και των δύο κοιλιών και του μεσοκοιλιακού διαφράγματος. Ο περισπώμενος κλάδος στο αριστερό τμήμα της στεφανιαίας αύλακας και φθάνει μέχρι την αρχή της οπίσθιας επιμήκουσ αύλακας. Ο κλάδος αυτός χορηγεί κλάδους για τον αριστερό κόλπο και την αριστερή κοιλία.

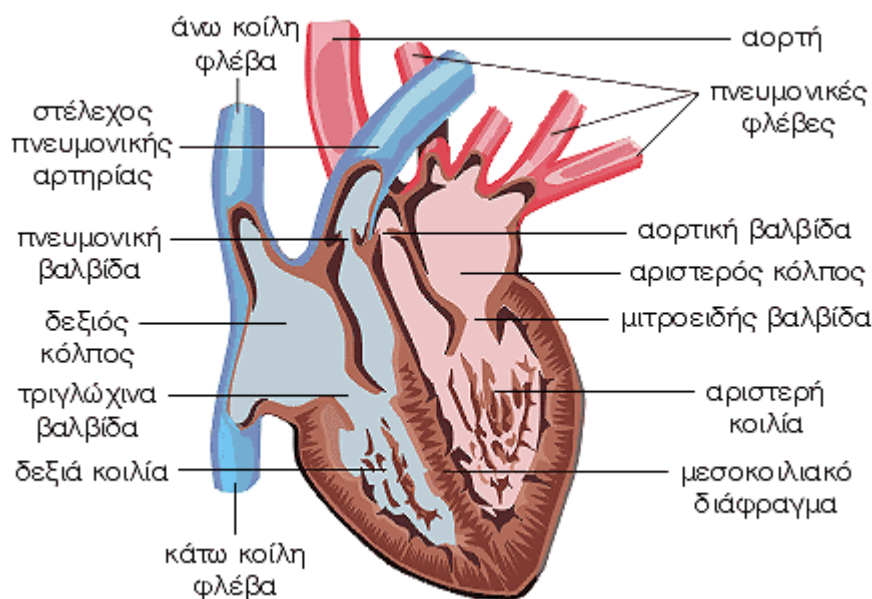
Στοιχεία φυσιολογίας

Το καρδιοαγγειακό σύστημα είναι φτιαγμένο για να εξυπηρετεί τις ανάγκες του οργανισμού σε οξυγόνο. Η καρδιά λειτουργεί σαν μια αντλία, δεχόμενη οξυγονωμένο αίμα από τους πνεύμονες και εξωθώντας το προς την αορτή για να κυκλοφορήσει σε όλο το σώμα (μεγάλη ή σωματική κυκλοφορία) και δεχόμενη επίσης μη οξυγονωμένο αίμα από το σώμα και εξωθώντας το προς τους πνεύμονες για να οξυγονωθεί (μικρή ή πνευμονική κυκλοφορία).

Στην μεγάλη ή σωματική κυκλοφορία, η αριστερή κοιλία εξωθεί το οξυγονωμένο αίμα διαμέσου της αορτικής βαλβίδας στην ανιούσα αορτή, η οποία χορηγεί αίμα σε όλες τις αρτηρίες του σώματος. Οι αρτηρίες χορηγούν αίμα σε όλο τον οργανισμό οι οποίες καταλήγουν στα τριχοειδή αγγεία όπου γίνεται η ανταλλαγή των αερίων, αφήνουν το οξυγόνο και παίρνουν το διοξείδιο του άνθρακα. Από τα τριχοειδή αρχίζουν οι φλέβες μεταφέροντας το μη οξυγονωμένο αίμα πίσω στη καρδιά, στο δεξιό κόλπο με την άνω και την κάτω κοίλη φλέβα και από εκεί στη δεξιά κοιλία διαμέσου της τριγλώχινας βαλβίδας.

Στην μικρή ή πνευμονική κυκλοφορία, η δεξιά κοιλία εξωθεί το μη οξυγονωμένο αίμα διαμέσου της πνευμονικής βαλβίδας στην πνευμονική αρτηρία, η οποία φέρνει το φλεβικό αίμα στους πνεύμονες. Η πνευμονική αρτηρία είναι η μοναδική αρτηρία που έχει φλεβικό αίμα. Στους πνεύμονες με την αναπνοή, γίνεται η ανταλλαγή των αερίων, ελευθερώνεται το διοξείδιο του άνθρακα και προσλαμβάνεται οξυγόνο. Με της πνευμονικές φλέβες επαναφέρεται το οξυγονωμένο πλέον αίμα στον αριστερό κόλπο και από εκεί στην αριστερή κοιλία διαμέσου της μιτροειδής βαλβίδας.

Καρδιά - Εσωτερική Άποψη



Στοιχεία ανατομίας

Η καρδιά είναι κοίλο μυώδες και συσταλτό όργανο, που έχει σχήμα ανάποδου κώνου και μεγέθους περίπου της γροθιάς του ατόμου, στο οποίο ανήκει. Η καρδιά είναι κλεισμένη μέσα σε ινορογόνο θύλακο, το περικάρδιο. Φέρεται λοξά από τα δεξιά προς τα αριστερά και καταλαμβάνει το κάτω μέρος του πρόσθιου μεσοπνευμονίου χώρου και έτσι βρίσκεται πίσω από το σώμα του στέρνου. Η κορυφή της καρδιάς στρέφεται προς τα κάτω, μπροστά και αριστερά έτσι ώστε σχεδόν τα δύο τρίτα της καρδιάς βρίσκονται προς τα αριστερά.

Αποτελείται εσωτερικά από τέσσερις κοιλότητες. Οι δύο είναι πιο μεγάλες και με παχιά τοιχώματα και ονομάζονται κοιλίες και οι άλλες δύο είναι πιο μικρές με λεπτά τοιχώματα και ονομάζονται κόλποι. Οι κόλποι χωρίζονται με το μεσοκοιλιακό διάφραγμα σε δεξιό και αριστερό κόλπο ενώ οι κοιλίες χωρίζονται με το μεσοκοιλιακό διάφραγμα σε δεξιά και αριστερή κοιλία.

Η καρδιά, σαν σύνολο, διαιρείται εσωτερικά κατά μήκος σε δύο κοιλότητες, την δεξιά και την αριστερή καρδιά. Η δεξιά καρδιά γεμίζει πάντοτε από φλεβικό αίμα ενώ η αριστερή καρδιά πάντοτε από αρτηριακό αίμα.

Η καρδιά στην πραγματικότητα είναι μια μυώδης αντλία, η οποία αποτελείται από ένα χαρακτηριστικό είδος μυϊκών ινών, τις μυοκαρδιακές μυϊκές ίνες. Οι μυϊκές ίνες του

μυοκαρδίου συνδέονται κατάλληλα μεταξύ τους, επιτρέποντας την συγχρονισμένη σύσπασή τους. Η λειτουργία της καρδιάς συντονίζεται από εσωτερικούς φυσικούς βηματοδότες, οι οποίοι είναι ο φλεβοκόμβος, που βρίσκεται στο τοίχωμα του δεξιού κόλπου και ο κολποκοιλιακός κόμβος, που βρίσκεται στο σημείο επαφής του μεσοκοιλιακού με το μεσοκοιλιακό διάφραγμα.

ΔΕΞΙΟΣ ΚΟΛΠΟΣ

Ο δεξιός κόλπος είναι πιο μεγάλος αλλά με πιο λεπτά τοιχώματα από τον αριστερό κόλπο. Κατά το άνω και πίσω μέρος του δέχεται την εκβολή της άνω κοίλης φλέβας και κατά το κάτω και πρόσθιο μέρος του την εκβολή της κάτω κοίλης φλέβας. Ο δεξιός κόλπος προωθεί το αίμα διαμέσου του κολποκοιλιακού στόμιου στη δεξιά κοιλία. Το κολποκοιλιακό στόμιο φέρει ινώδη βαλβίδα, την κολποκοιλιακή βαλβίδα, που ονομάζεται τριγλώχινη βαλβίδα.

ΔΕΞΙΑ ΚΟΙΛΙΑ

Στη δεξιά κοιλία διακρίνουμε τη κορυφή, βάση και τρία τοιχώματα. Η δεξιά κοιλία δέχεται το φλεβικό αίμα που τρέχει από το δεξιό κολποκοιλιακό στόμιο (τριγλώχινη βαλβίδα) και το οποίο ακολούθως, με το αρτηριακό της στόμιο (πνευμονική βαλβίδα) το διοχετεύει στην πνευμονική αρτηρία.

ΑΡΙΣΤΕΡΟΣ ΚΟΛΠΟΣ

Ο αριστερός κόλπος εμφανίζει σχήμα κυβοειδές και αποτελεί το μεγαλύτερο μέρος της βάσης της καρδιάς. Σε κάθε πλάγιο της οπίσθιας

επιφάνειας του κόλπου εκβάλλουν, ανά δύο, οι πνευμονικές φλέβες. Ο αριστερός κόλπος προωθεί το αρτηριακό αίμα διαμέσου του κολποκοιλιακού στομίου στη αριστερή κοιλία. Το αριστερό κολποκοιλιακό στόμιο είναι πιο μικρό από το δεξιό και περιβάλλεται από παχύ ινώδη δακτύλιο. Το στόμιο αυτό φράσσεται με τη μιτροειδή βαλβίδα.

ΑΡΙΣΤΕΡΗ ΚΟΙΛΙΑ

Η αριστερή κοιλία έχει σχήμα κώνου, είναι περισσότερο επιμήκης και με παχύτερα τοιχώματα από την δεξιά κοιλία. Με την κορυφή της σχηματίζει την κορυφή της καρδιάς. Η αριστερή κοιλία επικοινωνεί με τον αριστερό κόλπο με το σύστοιχο κολποκοιλιακό στόμιο. Το αριστερό κολποκοιλιακό στόμιο είναι πιο μικρό από το δεξιό και περιβάλλεται από παχύ ινώδη δακτύλιο. Το στόμιο αυτό φράσσεται με τη μιτροειδή βαλβίδα. Το αίμα στην αριστερή κοιλία είναι αρτηριακό, το οποίο διαμέσου του αορτικού στομίου διοχετεύεται στην ανιούσα αορτή. Το αορτικό στόμιο φράσσεται από τρεις μηννοειδείς βαλβίδες που σχηματίζουν την αορτική βαλβίδα.

ΑΟΡΤΗ

Η αορτή είναι το μεγαλύτερο σε εύρος αρτηριακό στέλεχος, το οποίο χορηγεί αίμα σε όλες τις αρτηρίες του σώματος. Εκφύεται από την αριστερή κοιλία της καρδιάς και ανάλογα με την πορεία της διακρίνεται σε τρία μέρη, την ανιούσα αορτή, το αορτικό τόξο και την κατιούσα αορτή (θωρακική και κοιλιακή αορτή).

ΑΝΙΟΥΣΑ ΑΟΡΤΗ

Η ανιούσα αορτή αρχίζει από το αορτικό στόμιο, φέρεται προς τα άνω, δεξιά και μπροστά μέχρι το ύψος της στερνικής γωνίας, όπου μεταπίπτει στο αορτικό τόξο. Από την ανιούσα αορτή εκφύονται η δεξιά και η αριστερή στεφανιαία αρτηρία.

ΠΝΕΥΜΟΝΙΚΗ ΑΡΤΗΡΙΑ

Η πνευμονική αρτηρία, που εκφύεται από τη δεξιά κοιλία της καρδιάς, φέρνει φλεβικό αίμα από τη δεξιά κοιλία της καρδιάς στους πνεύμονες. Η αρτηρία αυτή αποτελεί το στέλεχος της πνευμονικής αρτηρίας, το οποίο χορηγεί δύο κλάδους, το δεξιό και τον αριστερό, οι οποίοι λέγονται δεξιά και αριστερή πνευμονική αρτηρία.

ΑΝΩ ΚΟΙΛΗ ΦΛΕΒΑ

Η άνω κοίλη φλέβα συλλέγει το αίμα της κεφαλής, του τραχήλου, των άνω άκρων και των τοιχωμάτων και σπλάγγχνων του θώρακα.

Αρχίζει με τη συμβολή των δύο ανώνυμων φλεβών και εκβάλλει στο άνω τοίχωμα του δεξιού κόλπου της καρδιάς. Στην άνω κοίλη φλέβα εκβάλλει και η άζυγη φλέβα.

ΚΑΤΩ ΚΟΙΛΗ ΦΛΕΒΑ

Η κάτω κοίλη φλέβα αθροίζει το αίμα από τα δύο κάτω άκρα, από τα τοιχώματα και τα σπλάγγχνα της κοιλιάς και της πυέλου και από το κάτω μέρος του νωτιαίου μυελού και των μηνίγγων του. Σχηματίζεται μέσα στην κοιλιά από τη συμβολή της δεξιάς και της αριστερής

κοινής λαγόνιας φλέβας.

Στοιχεία φυσιολογίας

Το καρδιοαγγειακό σύστημα είναι φτιαγμένο για να εξυπηρετεί τις ανάγκες του οργανισμού σε οξυγόνο. Η καρδιά λειτουργεί σαν μια αντλία, παίρνοντας οξυγονωμένο αίμα από τους πνεύμονες και εξωθώντας το προς την αορτή για να κυκλοφορήσει σε όλο το σώμα, μεγάλη ή σωματική κυκλοφορία, επίσης παίρνοντας μη οξυγονωμένο αίμα από το σώμα και εξωθώντας το προς τους πνεύμονες για να οξυγονωθεί, μικρή ή πνευμονική κυκλοφορία.

Στην μεγάλη ή σωματική κυκλοφορία, η αριστερή κοιλία εξωθεί το οξυγονωμένο αίμα διαμέσου της αορτικής βαλβίδας στην ανιούσα αορτή, η οποία χορηγεί αίμα σε όλες τις αρτηρίες του σώματος. Οι αρτηρίες χορηγούν αίμα σε όλο τον οργανισμό οι οποίες καταλήγουν στα τριχοειδής αγγεία όπου γίνεται η ανταλλαγή των αερίων, αφήνουν το οξυγόνο και παίρνουν το διοξείδιο του άνθρακα. Από τα τριχοειδή αρχίζουν οι φλέβες μεταφέροντας το μη οξυγονωμένο αίμα πίσω στη καρδιά, στο δεξιό κόλπο με την άνω και την κάτω κοίλη φλέβα και από εκεί στη δεξιά κοιλία διαμέσου της τριγλώχινας βαλβίδας.

Στην μικρή ή πνευμονική κυκλοφορία, η δεξιά κοιλία εξωθεί το μη οξυγονωμένο αίμα διαμέσου της πνευμονικής βαλβίδας στην πνευμονική αρτηρία, η οποία φέρνει το φλεβικό αίμα στους πνεύμονες. Η πνευμονική αρτηρία είναι η μοναδική αρτηρία που έχει φλεβικό αίμα. Στους πνεύμονες με την αναπνοή, γίνεται η ανταλλαγή των αερίων, αφήνουν το διοξείδιο του άνθρακα και παίρνουν οξυγόνο. Με της πνευμονικές φλέβες επαναφέρεται το οξυγονωμένο πλέον αίμα στον αριστερό κόλπο και από εκεί στην αριστερή κοιλία διαμέσου της μιτροειδής βαλβίδας.

της ποικίλλει μέχρι 2-3 λίτρα, όμως 200-300 gr ούρων προκαλούν έπειξη για ούρηση. Στους άνδρες βρίσκεται μεταξύ της ηβικής σύμφυσης και του ορθού, ενώ στις γυναίκες βρίσκεται μεταξύ της ηβικής σύμφυσης και της μήτρας.

ΓΥΝΑΙΚΕΙΑ ΟΥΡΗΘΡΑ

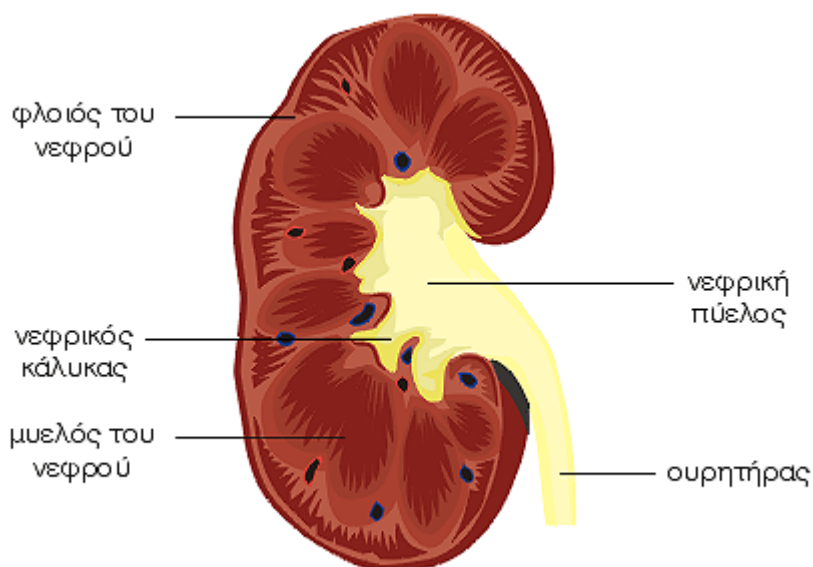
Η γυναικεία ουρήθρα είναι αμιγής ουροσωλήνας και έχει μήκος 3-4 cm. Αρχίζει από τον πυθμένα της ουροδόχου κύστης και εκβάλλει τελικά με το έξω στόμιο της στον πρόδομο του κόλπου κάτω από την κλειτορίδα.

ΑΝΔΡΙΚΗ ΟΥΡΗΘΡΑ

Η ανδρική ουρήθρα αποτελεί ουρογεννητικό

σωλήνα, με τον οποίο αποχετεύονται τα ούρα και το σπέρμα. Αρχίζει από τον πυθμένα της ουροδόχου κύστης και εκβάλλει στην κορυφή της βάλανου του πέους. Διακρίνεται σε τρεις μοίρες, την προστατική, την υμενώδη και τη σηραγγώδη και έχει μήκος περίπου 20 cm. Επίσης, με όριο το σημείο της εκβολής των εκσπερματικών πόρων, διακρίνεται σε οπίσθια, που αντιστοιχεί στην γυναικεία ουρήθρα και είναι αμιγής ουροσωλήνας, και σε πρόσθια, που αντιστοιχεί στον κόλπο και τον πρόδομο του κόλπου της γυναίκας και είναι ουρογεννητικός σωλήνας, αφού υποδέχεται τα ούρα και το σπέρμα.

Ουροποιητικό Σύστημα - Νεφρός



Στοιχεία ανατομίας

Με τα όργανα του ουροποιητικού συστήματος επιτελείται η απέκκριση και η αποβολή από τον οργανισμό των άχρηστων και επιβλαβών προϊόντων της ανταλλαγής της ύλης με τα ούρα. Το ουροποιητικό σύστημα εμφανίζει δύο μοίρες, την εκκριτική, που αποτελείται από τους νεφρούς, με την οποία επιτελείται η απέκκριση του ούρου, και την αποχετευτική, με την οποία το ούρο απομακρύνεται από τον οργανισμό. Η αποχετευτική μοίρα αποτελείται από τους νεφρικούς κάλυκες, τις νεφρικές πυέλους, τους ουρητήρες, την ουροδόχο κύστη και την ουρήθρα.

ΝΕΦΡΟΙ

Κάθε νεφρός, έχει σχήμα φασολιού με μήκος περίπου 12 cm, πλάτος 5-6 cm και πάχος 3 cm. Οι δύο νεφροί, δεξιός και αριστερός, βρίσκονται δεξιά και αριστερά, αντίστοιχα, από την οσφυϊκή μοίρα της σπονδυλικής στήλης. Ο δεξιός νεφρός βρίσκεται χαμηλότερα από τον αριστερό εξαιτίας της πίεσης του από το ήπαρ. Η θέση των νεφρών επηρεάζεται από τη στάση του ατόμου και τις αναπνευστικές κινήσεις. Οι νεφροί αποτελούνται από τη μυελώδη μοίρα

και τη φλοιώδη μοίρα. Η μυελώδης μοίρα αποτελείται από τις νεφρικές πυραμίδες, κάθε μία από τις οποίες εκβάλλει, μεταφέροντας το ούρο, στους νεφρικούς κάλυκες.

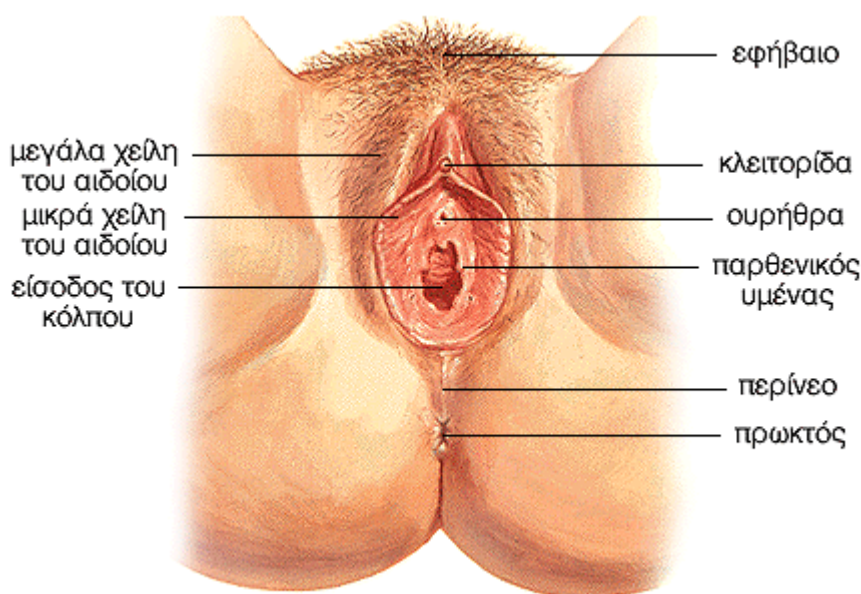
ΝΕΦΡΙΚΟΙ ΚΑΛΥΚΕΣ - ΝΕΦΡΙΚΗ ΠΥΕΛΟΣ

Οι νεφρικοί κάλυκες, που με τη νεφρική πυέλο, αποτελούν την αποχετευτική μοίρα των νεφρών, διακρίνονται σε ελάσσονες και μείζονες. Οι μείζονες κάλυκες, που είναι συνήθως δύο και σπάνια τρεις, σχηματίζονται από τη συνένωση 3-4 ελασσόνων καλύκων και εκβάλλουν σχηματίζοντας τη νεφρική πυέλο.

ΟΥΡΗΤΗΡΕΣ

Οι ουρητήρες αποτελούν ινομυώδεις σωλήνες μήκους περίπου 30 cm που καταλήγουν στην ουροδόχο κύστη. Χρησιμεύουν για την μεταφορά του ούρου από τους νεφρούς στην ουροδόχο κύστη. Ο αυλός του ουρητήρα δεν έχει το ίδιο εύρος σε όλο το μήκος του. Σε απόφραξη του ουρητήρα από κάποιο λίθο, προκαλείται οξεία διάταση του τμήματος του ουρητήρα πάνω από το σημείο της απόφραξης που εκδηλώνεται με έντονο πόνο, ως κωλικός του νεφρού.

Εξωτερικά Γεννητικά Όργανα της Γυναίκας



Στοιχεία ανατομίας

Το αιδοίο αποτελεί το σύνολο των έξω γεννητικών οργάνων της γυναίκας και είναι ένα σφηνοειδές έπαρμα ανάμεσα στις ρίζες των μηρών. Το αιδοίο όταν η γυναίκα είναι σε όρθια θέση δεν φαίνεται, εκτός από το εφηβαίο, το οποίο προέχει μπροστά από την ηβική σύμφυση. Το αιδοίο εμφανίζει στο μέσο μια επιμήκη σχισμή, την αιδοϊκή, η οποία οδηγεί σε ευρεία κατάδυση, τον πρόδομο του κόλπου.

ΕΦΗΒΑΙΟ

Το εφηβαίο, το οποίο αποτελεί τρίγωνο και υποστρόγγυλο τριχωτό έπαρμα του δέρματος, που βρίσκεται μπροστά από την ηβική σύμφυση.

ΜΕΓΑΛΑ ΧΕΙΛΗ ΤΟΥ ΑΙΔΟΙΟΥ

Τα μεγάλα χείλη του αιδοίου, τα οποία αποτελούν δύο επιμήκεις και λιποειδείς πτυχές του δέρματος, αρχίζουν από το εφηβαίο και φέρονται προς τα κάτω και πίσω και αφορίζουν ανάμεσα τους την αιδοϊκή σχισμή.

ΜΙΚΡΑ ΧΕΙΛΗ ΤΟΥ ΑΙΔΟΙΟΥ

Τα μικρά χείλη του αιδοίου, τα οποία είναι λεπτές πτυχές του δέρματος και έχουν όψη και σύσταση βλεννογόνου και βρίσκονται προς τα έσω από τα μεγάλα χείλη και αφορίζουν δεξιά

και αριστερά τον πρόδομο του κόλπου.

ΚΛΕΙΤΟΡΙΔΑ

Η κλειτορίδα αντιστοιχεί στο ανδρικό πέος αλλά αποτελείται μόνο από τα δύο σφραγγώδη σώματα της κλειτορίδας. Το μήκος της είναι συνήθως 5-6 cm και αποτελείται από στυτικό ιστό.

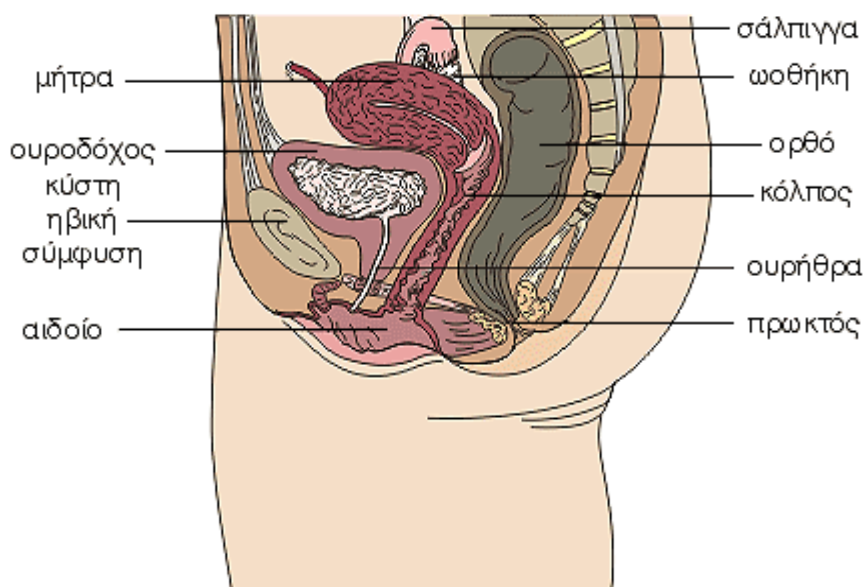
ΠΑΡΘΕΝΙΚΟΣ ΥΜΕΝΑΣ

Ο παρθενικός υμένας, είναι ένα ινώδες πέταλο, που στενεύει το στόμιο του κόλπου από την οπίσθια και τις πλάγιες επιφάνειες. Μπορεί να έχει διάφορες μορφές, οπότε και χαρακτηρίζεται ανάλογα. Ο παρθενικός υμένας συνήθως ρύγνεται κατά την πρώτη συνουσία.

ΠΡΟΔΟΜΟΣ ΤΟΥ ΚΟΛΠΟΥ

Ο πρόδομος του κόλπου, αποτελεί κατάδυση του αιδοίου σε σχήμα βάρκας και στο πυθμένα του εκβάλλουν από μπροστά η ουρήθρα και ο κόλπος. Οι βολβοί του προδόμου κατά τη γενετήσια διέγερση γεμίζουν από αίμα, διογκώνονται και έτσι στενεύουν το στόμιο του κόλπου. Οι μεγάλοι αδένες του προδόμου, που ονομάζονται βαρθολίνειοι, εκκρίνουν κατά τη συνουσία ένα βλενώδες έκκριμα που χρησιμεύει για να υγραίνει τον πρόδομο του κόλπου, διευκολύνοντας έτσι την είσοδο του πέους.

Γεννητικά Όργανα της Γυναίκας



Στοιχεία ανατομίας

Τα γεννητικά όργανα της γυναίκας διακρίνονται σε έσω, τα οποία βρίσκονται μέσα στην πύελο και έξω γεννητικά όργανα που βρίσκονται έξω από την πύελο. Τα έσω γεννητικά όργανα αποτελούνται από τις ωοθήκες, από τους αγωγούς, από τη μήτρα και από το κόλπο. Τα έξω γεννητικά όργανα αποτελούνται μόνο από το αιδοίο. Σαν όριο ανάμεσα στα έξω και στα έσω γεννητικά όργανα χρησιμεύει ο παρθενικός υμένας.

ΩΟΘΗΚΗ

Οι δύο ωοθήκες είναι οι γεννητικοί αδένες της γυναίκας. Αποτελούν μεικτούς αδένες, οι οποίοι παράγουν τα γεννητικά κύτταρα της γυναίκας, δηλαδή τα ωάρια και ορμόνες, όπως οιστρογόνα και προγεστερόνη. Οι ορμόνες των ωοθηκών παίζουν σημαντικό ρόλο στον εμμηνορρυσιακό κύκλο και προκαλούν την ανάπτυξη των δευτερογενών χαρακτηρισμών του φύλου, όπως η ανάπτυξη των μαστών, η εναπόθεση του λίπους και άλλα. Μετά το 15ο έτος περίπου της ηλικίας, βρίσκονται στο πλάγιο τοίχωμα της μικρής πυέλου, αντίστοιχα στο ύψος της πρόσθιας άνω λαγόνιας άκανθας. Το χρώμα των ωοθηκών είναι ερυθρόφαιο και οι επιφάνειες τους είναι ανώμαλες και με προεξοχές.

ΣΑΛΠΙΓΓΕΣ (ΩΑΓΩΓΟΙ)

Οι σάλπιγγες ή αγωγοί είναι δύο σωλήνες που χρησιμεύουν για τη μεταφορά του τυχόν γονιμοποιηθέντος ωαρίου στη μήτρα. Η

γονιμοποίηση του ωαρίου γίνεται μέσα στη λήκυθο της σάλπιγγας και στη συνέχεια, το γονιμοποιημένο ωάριο μεταφέρεται στη μήτρα. Κάθε σάλπιγγα έχει μήκος 10-12cm και αποτελείται από τον κώδωνα, τη λήκυθο, τον ισθμό και την μητριαία μοίρα, ενώ από τα δύο στόμιά της το μητριαίο εκβάλλει στη μήτρα και το κοιλιακό βρίσκεται πάνω από την σύστοιχη ωοθήκη.

ΜΗΤΡΑ

Η μήτρα αποτελεί κοίλο μυώδες όργανο με παχιά τοιχώματα και χρησιμεύει για την έμμηνη ρύση και υποδέχεται το γονιμοποιημένο ωάριο, προασπίζει και τρέφει το κύημα μέχρι την πλήρη ανάπτυξη του, οπότε με εξωθήσεις προκαλεί την έξοδο του. Το σχήμα της μήτρας μοιάζει με αχλάδι και διακρίνουμε τρία μέρη, δηλαδή τον πυθμένα, το σώμα και τον τράχηλο, ακόμη μια κοιλότητα και δύο στόμια, το έσω και το έξω. Η στενότερη μοίρα του σώματος της μήτρας αποτελεί τον ισθμό της μήτρας. Ο τράχηλος της μήτρας προσφύεται στο κόλπο και υποδιαιρείται σε δύο μέρη. Η μήτρα βρίσκεται μέσα στη μικρή πύελο και στηρίζεται με τον κόλπο στο περίνεο, ακόμη, για τη στήριξη της μήτρας, συμβάλλουν το περιτόναιο, οι ιερομητρικοί σύνδεσμοι, οι πλατείς σύνδεσμοι, το παραμήτριο και οι στρογγυλοί σύνδεσμοι της μήτρας. Το τοίχωμα της μήτρας αποτελείται από τρεις χιτώνες, τον ορογόνο, το μυομήτριο(μυϊκό) και τον βλεννογόνο(ενδομήτριο).

ΚΟΛΠΟΣ

Ο κόλπος είναι ινομυώδης σωλήνας αρκετά διαστατός, ο οποίος υποδέχεται το πέος κατά την συνουσία. Ο κόλπος εκτείνεται μεταξύ του τράχηλου της μήτρας και του αιδοίου. Προσφύεται προς τα άνω γύρω από τον τράχηλο της μήτρας, ενώ προς τα κάτω εκβάλλει στη σχισμή του αιδοίου. Βρίσκεται στη μέση γραμμή του περινέου και έχει μπροστά του την ουροδόχο κύστη και την ουρήθρα και πίσω το ορθό.

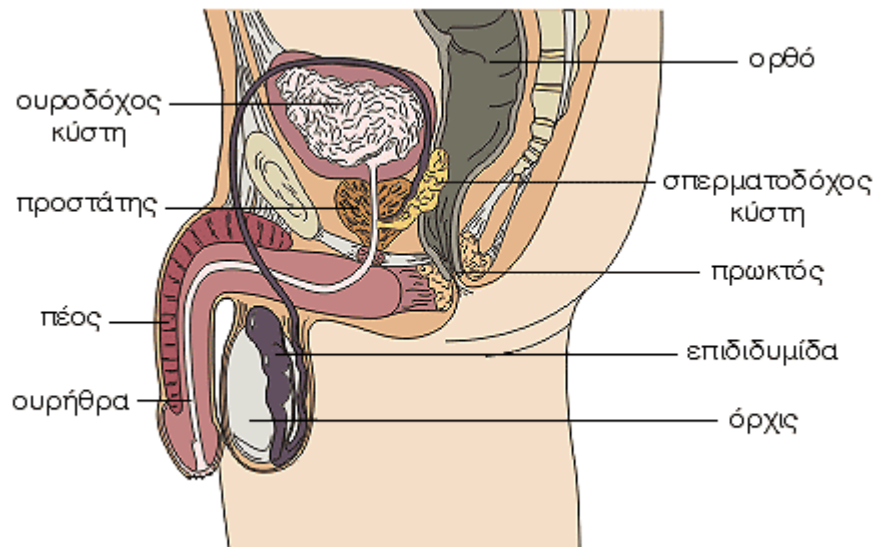
Στοιχεία φυσιολογίας

Η πλέον χαρακτηριστική εκδήλωση της λειτουργίας του αναπαραγωγικού συστήματος της γυναίκας είναι η έμμηνη ρύση ή περίοδος. Ο εμμηνορρυσιακός κύκλος επαναλαμβάνεται κάθε 28 περίπου ημέρες από την εφηβεία έως την εμμηνόπαυση. Κατά τον κύκλο, ο οποίος εξαρτάται από την υπόφυση, παρατηρούνται μεταβολές τόσο στις ωοθήκες (ωρίμανση ωοθυλακίου, ωοθυλακιόρρηξη, σχηματισμός ωχρού σωματίου), όσο και στο ενδομήτριο (πολλαπλασιασμός των κυττάρων, αύξηση της αιμάτωσης, εκφυλισμός) με σκοπό να

διευκολύνουν την εμφύτευση και να εξασφαλίσουν τις απαραίτητες θρεπτικές ουσίες του τυχόν γονιμοποιημένου ωαρίου. Αν το ωάριο δεν γονιμοποιηθεί, το ενδομήτριο, που έχει αναπτυχθεί κάτω από την επίδραση των οιστρογόνων και της προγεστερόνης, αποπίπτει. Αυτή είναι η έμμηνος ρύση ή περίοδος, κατά την οποία αποβάλλονται 50-150 ml αίματος, βλέννας και κυτταρικών υπολειμμάτων.

Από την εφηβεία και μετά, κάθε 28 περίπου ημέρες, αναπτύσσεται ένα ωοθυλάκιο, συνήθως εναλλάξ από κάθε ωοθήκη. Σε κάθε ωοθυλάκιο υπάρχει ένα ωοκύτταρο, από το οποίο τελικά σχηματίζεται το ωάριο, με απλοειδή πυρήνα. Το ωάριο περιέχει τα απαραίτητα συστατικά για την ανάπτυξη του ζυγωτού κατά τις πρώτες ημέρες μετά τη γονιμοποίηση. Κατά τη γονιμοποίηση η κεφαλή ενός μόνο σπερματοζωαρίου εισέρχεται στο ωάριο. Οι δύο απλοειδείς πυρήνες του σπερματοζωαρίου και του ωαρίου συντήκονται και προκύπτει ένα κύτταρο με διπλοειδή πυρήνα, το ζυγωτό. Το ζυγωτό είναι το πρώτο κύτταρο του νέου οργανισμού.

Γεννητικά Όργανα του Άνδρα



Στοιχεία ανατομίας

Το γεννητικό σύστημα του άνδρα αποτελείται από τους δύο όρχεις, την εκφορητική οδό που αποτελείται από την επιδιδυμίδα, το σπερματικό πόρο, τη σπερματοδόχο κύστη και τον εκσπερματικό πόρο, και το πέος. Επίσης, στο γεννητικό σύστημα του άνδρα κατατάσσονται η ουρήθρα, ο προστάτης και οι βολβουρηθραίοι αδένες. Οι όρχεις, η επιδιδυμίδα, ο σπερματικός πόρος, οι σπερματοδόχοι κύστες και ο προστάτης, χρησιμεύουν για την παραγωγή, τη φύλαξη και τη μεταφορά του σπέρματος, καθώς και την παραγωγή ορμονών και αποτελούν τα έσω γεννητικά όργανα του άνδρα, ενώ το πέος με το όσχεο αποτελούν τα έξω γεννητικά όργανα.

ΟΡΧΕΙΣ

Κάθε όρχις έχει σχήμα ελλειψοειδές, μήκος 4-5 cm και βάρος 12-15gr. Οι όρχεις βρίσκονται μέσα σε ένα εκκόλπωμα του δέρματος που ονομάζεται όσχεο, ενώ περιβάλλονται και από άλλους χιτώνες. Οι όρχεις είναι μικτοί αδένες. Η εξωκρινής μοίρα τους παράγει τα σπερματοζωάρια και η ενδοκρινής τις αντρικές ορμόνες, με σπουδαιότερη την τεστοστερόνη.

ΕΠΙΔΙΔΥΜΙΔΑ

Η επιδιδυμίδα είναι ένας σφιχτά περιελιγμένος σωλήνας μήκους 5-6 μέτρων στο πίσω μέρος κάθε όρχεως. Διακρίνεται σε τρία μέρη, την κεφαλή, το σώμα και την ουρά. Η επιδιδυμίδα, που αποτελεί την αρχή της εκφορητικής οδού του σπέρματος, χρησιμεύει ως δεξαμενή των σπερματοζωαρίων, στα οποία παρέχει

θρεπτικές ουσίες, ενώ με το έκκριμά της συντελεί στην αραιώση του σπέρματος.

ΣΠΕΡΜΑΤΙΚΟΣ ΠΟΡΟΣ

Ο σπερματικός πόρος έχει μήκος 40-50 cm και αποτελεί τον εκφορητικό πόρο του όρχεως. Αποτελεί τη συνέχεια της ουράς της επιδιδυμίδας και εκτείνεται μέχρι τη βάση του προστάτη όπου ενώνεται με την σπερματοδόχο κύστη και μεταβαίνει στον εκσπερματικό πόρο.

ΣΠΕΡΜΑΤΟΔΟΧΕΣ ΚΥΣΤΕΙΣ

Οι σπερματοδόχοι κύστες βρίσκονται έξω από το σπερματικό πόρο πάνω από τον προστάτη. Έχουν σχήμα αχλαδιού με μήκος 4-5 cm και πλάτος 1,5-2 cm. Το έκκριμα των σπερματοδόχων κύστεων προκαλεί αραιώση του σπέρματος και διεγείρει τις κινήσεις των σπερματοζωαρίων. Αμφισβητείται αν χρησιμεύουν για την αποθήκευση του σπέρματος.

ΠΡΟΣΤΑΤΗΣ

Ο προστάτης ανευρίσκεται μόνο στους άνδρες και έχει μέγεθος και σχήμα κάστανου. Μετά το 50ο έτος της ηλικίας, υπερτρέφεται προκαλώντας διάφορα ενοχλήματα που προέρχονται κυρίως από την ουρήθρα. Το έκκριμα του προστάτη διεγείρει τις κινήσεις των σπερματοζωαρίων και δίνει στο σπέρμα χαρακτηριστική οσμή.

ΠΕΟΣ

Το πέος αποτελείται από τρία σφραγγώδη σώματα, τα δύο σφραγγώδη σώματα του

πέους και το σηραγγώδες σώμα της ουρήθρας, τα οποία κατά την ερωτική διέγερση, γεμίζουν με αίμα, προκαλώντας στύση. Εμφανίζει δύο μοίρες, την ελεύθερη ή ιδίως πέος και την περινεϊκή ή κρυμμένη μοίρα, ενώ διακρίνεται σε τρία μέρη, τη βάλανο, το σώμα και τη ρίζα. Τα τρία σηραγγώδη σώματα περιβάλλονται από δέρμα, την πόσθη. Το τμήμα της πόσθης που περιβάλλει την βάλανο λέγεται ακροποσθία. Όταν η ακροποσθία έχει στενό άνοιγμα και δεν μπορεί να τραβηχτεί προς τα πίσω προκαλείται πόνος, οπότε αφαιρείται χειρουργικά με περιτομή.

Στοιχεία φυσιολογίας

Στους όρχεις παράγεται η τεστοστερόνη, η έκκριση της οποίας εξαρτάται από την υπόφυση, με την οποία ρυθμίζεται η γενετήσια ορμή και οι δευτερογενείς χαρακτήρες του

φύλου στους άνδρες. Η έκκριση της τεστοστερόνης αυξάνει σημαντικά κατά την εφηβεία και συμβάλλει στην τελική διαμόρφωση του πέους, στην ωρίμανση των όρχεων και στην παραγωγή σπέρματος. Επίσης η τεστοστερόνη είναι υπεύθυνη για τα δευτερεύοντα χαρακτηριστικά του φύλου στον άνδρα, όπως η ανάπτυξη της τριχοφυΐας και του γενίου, η ανάπτυξη των μυών, η αλλαγή στη φωνή και άλλα.

Η σπερματογένεση είναι μια πολύπλοκη διαδικασία η οποία αρχίζει περίπου στη ηλικία των 13 ετών, όταν η τεστοστερόνη διεγείρει τους όρχεις για συνεχή παραγωγή σπερματοζωαρίων. Μετά από μία σειρά κυτταρικών διαιρέσεων, τελικά παράγονται σπερματοζωάρια με απλοειδείς πυρήνες, καθένα από τα οποία αποτελείται από την κεφαλή, το σώμα και την ουρά.